Não risque as peças, utilize os estiletes marcadores para apontar as estruturas.

ESQUELETO AXIAL

Vamos estudar o esqueleto que forma o eixo do corpo iniciando o estudo da CABEÇA óssea que se divide em crânio e face.

OSSOS DO CRÂNIO Frontal:- o osso frontal forma, essencialmente, a fronte (testa); o teto da cavidade nasal e as órbitas. Procure identificar os seguintes acidentes anatômicos: borda supra-orbitária, uma borda definida acima de cada órbita, e o arco superciliar, uma proeminência que se superpõe ao seio frontal; tuberosidade frontal, espinha nasal e processo zigomático.

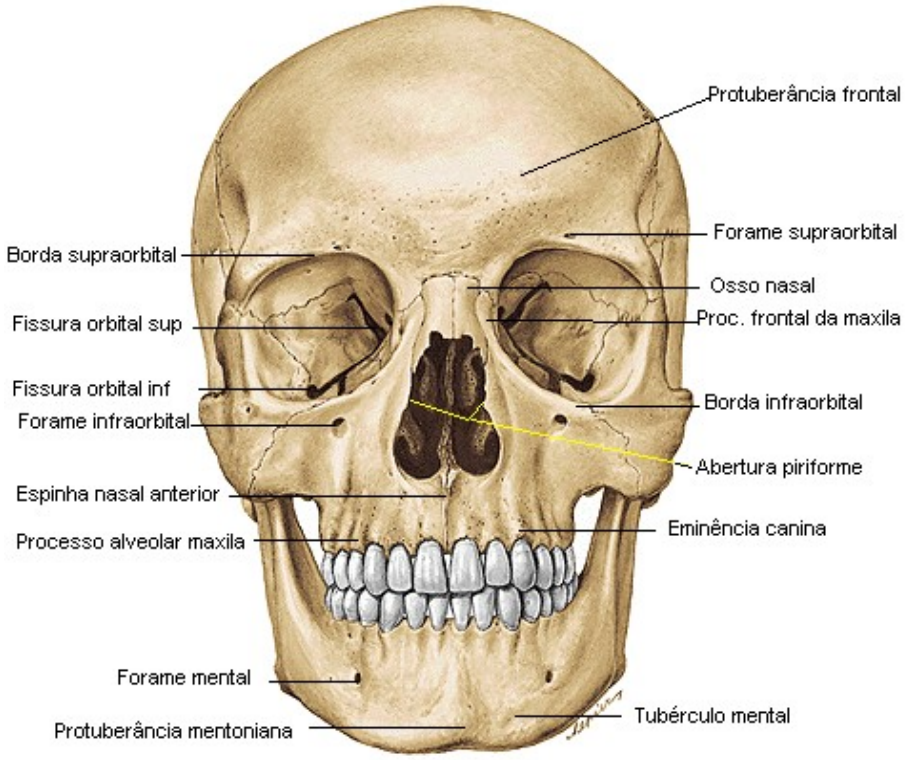

Parietais:- os dois ossos parietais, direito e esquerdo, formam os lados e o teto do crânio e se articulam na linha mediana formando a sutura sagital. A linha de articulação com o osso frontal é chamada de sutura coronal. Procure identificar, ainda, os acidentes seguintes: borda escamosa, forame parietal, sulco da artéria meníngea média, linha temporal superior, linha temporal inferior.

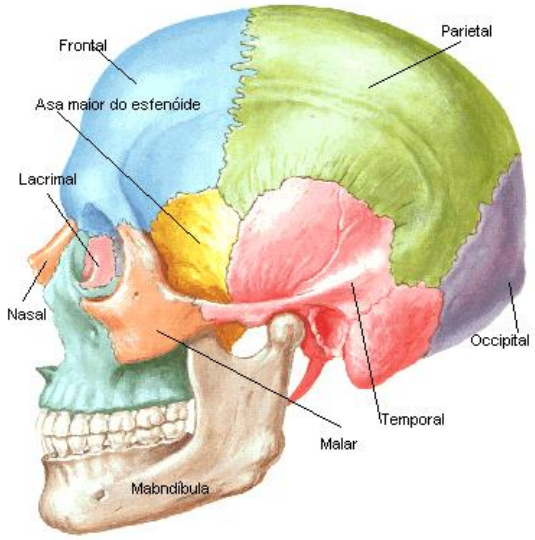

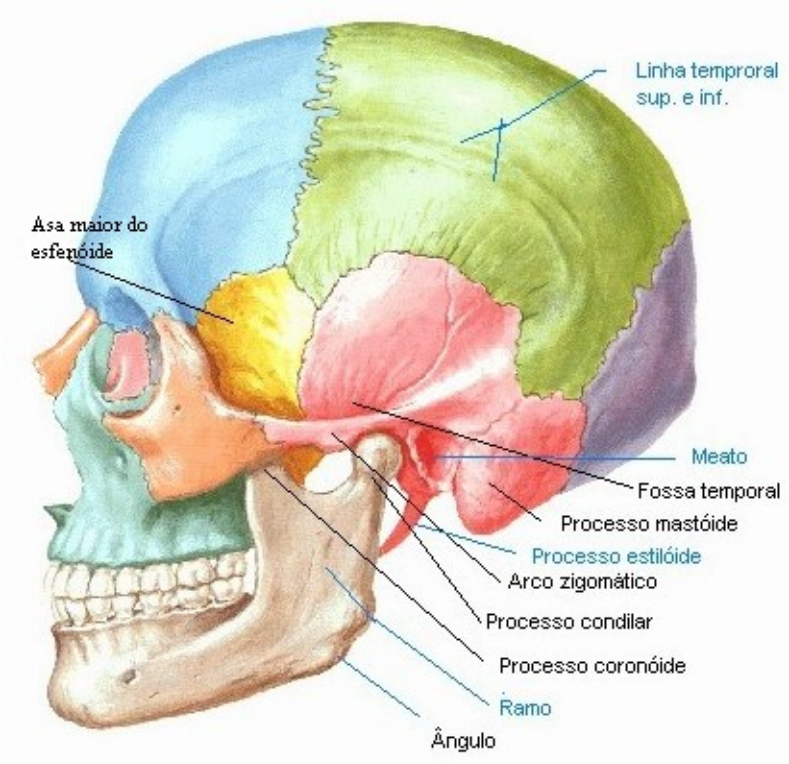

Temporais: direito e esquerdo, constituem as paredes laterais do crânio; são formados por uma porção escamosa, que se articula com o parietal na sutura escamosa, uma porção mastóidea (processo mastóide), porção tímpânica e porção petrosa (ou rochosa). Identifique, também, os acidentes ósseos: processo estilóide, processo zigomático, o qual, juntamente com o processo temporal do osso zigomático formam o arco zigomático, meato acústico externo, meato acústico interno, fossa e tubérculo mandibular, canal carotídeo.

Esfenóide:- Identifique, os seguintes acidentes: processos clinóides anteriores e posteriores, fossa hipofisária, forame redondo, forame oval, forame espinhoso, canal óptico.

Etmóide:- Possui uma lâmina horizontal, a lâmina crivosa, que é atravessada pelos filetes do nervo olfatório; uma lâmina perpendicular, que, juntamente com o vômer, constitui o septo nasal ósseo. Identifique ainda as conchas nasais superior e média que são duas massas laterais que projetam-se para o interior da cavidade nasal.

Occipital:- o osso occipital forma a parte posterior e parte da base do crânio; articula-se anteriormente com os ossos parietais formando a sutura lambdóide. Em sua porção inferior há uma grande abertura, denominada forame magno, que dá passagem à continuação caudal do encéfalo. Observe a protuberância occipital externa; os côndilos do occipital, que se articulam com a primeira vértebra cervical, denominada atlas; e, ainda, apresenta uma porção basilar, que se articula com o corpo do osso esfenóide. Procure identificar, ainda, os acidentes ósseos: protuberância occipital interna, canal do nervo hipoglosso, linha nucal superior, linha nucal inferior.

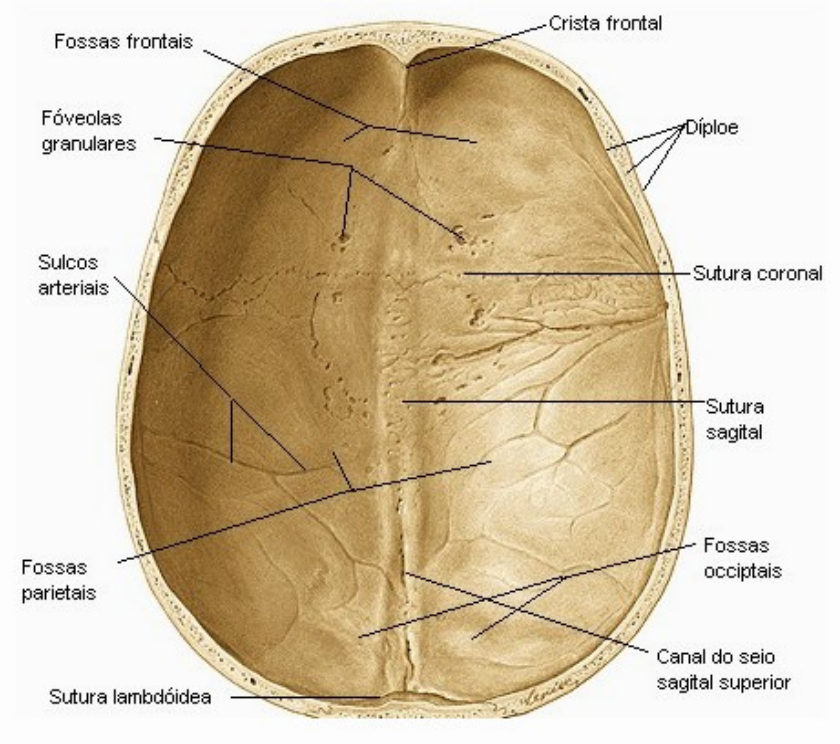
Fossas frontais
Crista frontal
Fóveolas granulares
Díploe
Sulcos arteriais
Sutura coronal
Sutura sagital
Fossas parietais
Fossas occiptais
Canal do seio sagital superior
Sutura lambdóidea

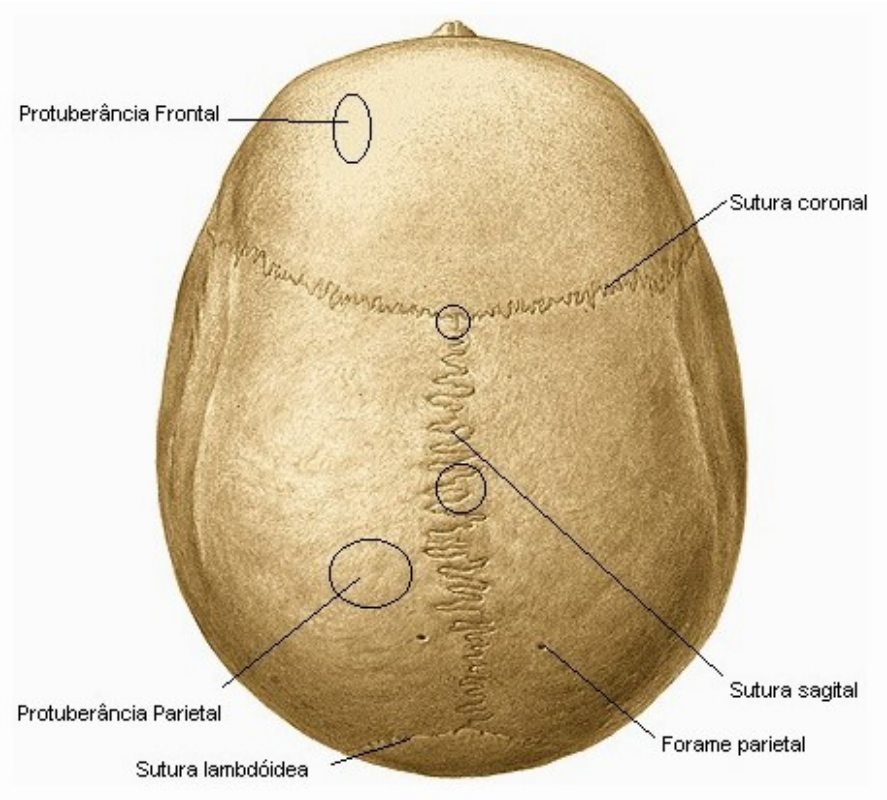
Protuberância Frontal
Sutura coronal
Sutura sagital
Protuberância Parietal
Forame parietal
Sutura lambdóidea

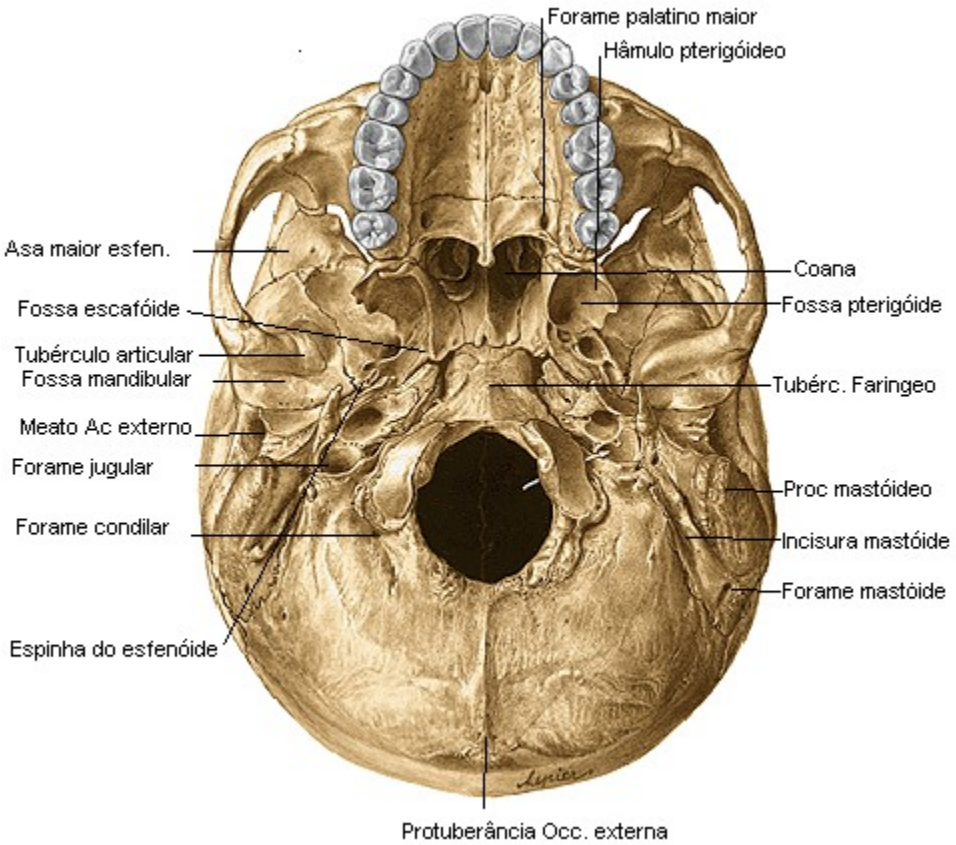

Observe os principais forames encontrados na cabeça e as respectivas estruturas transmitidas:
canal carotídeo => artéria carótida interna
forame infra-orbitário => nervo maxilar, ramo do nervo trigêmio (V par craniano)
forame jugular => IX (nervo glossofaríngeo), X (nervo vago) e XI (nervo acessório) pares de nervos cranianos.
forame mandibular => nervo e vasos alveolares inferiores
canal óptico => II (nervo óptico) par de nervos cranianos.
forame oval => nervo mandibular, ramo do nervo trigêmio (V par craniano)
forame redondo => nervo maxilar, ramo do nervo trigêmio (V par craniano)
fissura orbitária superior => III (n. oculomotor), IV (n. troclear) e o n. oftálmico, ramo do nervo trigêmio (V par craniano)
forame estilomastóideo => VII par (n. facial)
incisura supra-orbitária => nervo e vasos supra-orbitários

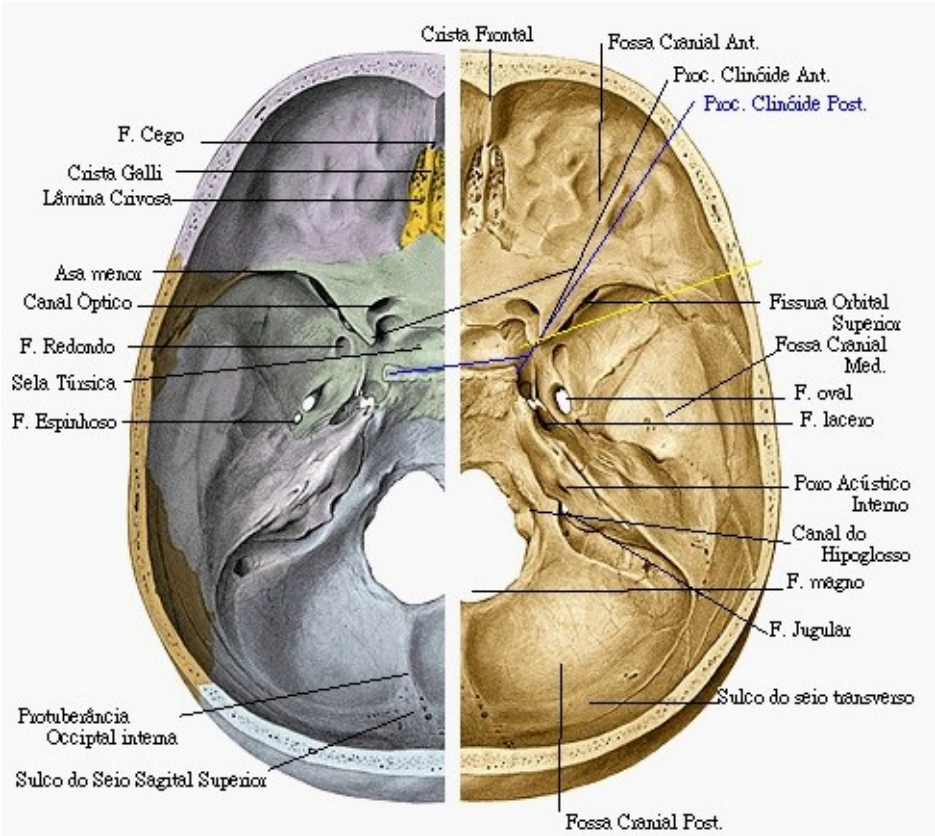

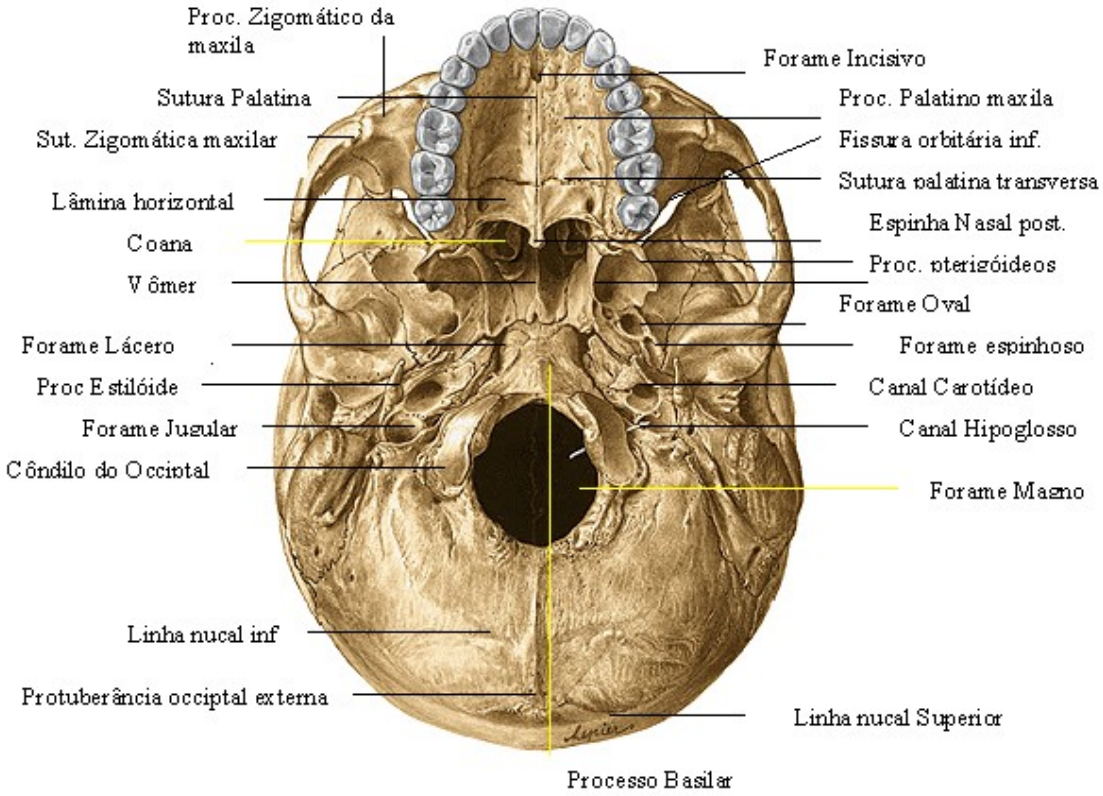

OSSOS DA FACE

Maxilas:- direita e esquerda, ocupam quase toda a face, formando o maxilar. Cada maxila apresenta um corpo, um processo frontal, que se articula com o osso frontal, um processo palatino que, juntamente com a lâmina horizontal do osso palatino, forma o palato duro; processo alveolar, em cujos alvéolos estão implantados os dentes, e um processo zigomático.

Palatinos:- direito e esquerdo, são dois pequenos ossos em forma de L, com uma lâmina horizontal e outra, lâmina vertical , localizados atrás das maxilas e anteriormente aos processos pterigóides do osso esfenóide, participam da delimitação das cavidades bucal, nasal e orbitária.
Zigomáticos (ou malares):- os ossos zigomáticos, direito e esquerdo, são duas massas ósseas salientes que formam as proeminências da face; através do seu processo temporal do osso zigomático, que se articula com o processo zigomático do osso temporal, forma o arco zigomático; limitam a órbita juntamente com a maxila.
Nasais:- os ossos nasais, direito e esquerdo, articulam-se entre si no plano mediano , formam o esqueleto ósseo de parte do dorso do nariz.
Lacrimais:- estão situados na parte anterior da parede medial da órbita, e delimitam a fossa do saco lacrimal, que se continua no canal naso-lacrimal, que se abre no meato inferior da cavidade nasal.
Conchas nasais inferiores:- são ossos independentes, laminares, situados na cavidade nasal, podem ser observadas através da abertura piriforme do nariz.
Vômer:- é um pequeno osso situado na face inferior do crânio, onde se articula com o osso esfenóide; possui uma lâmina que, juntamente com a lâmina perpendicular do osso etmóide, concorre para a formação do septo nasal ósseo.

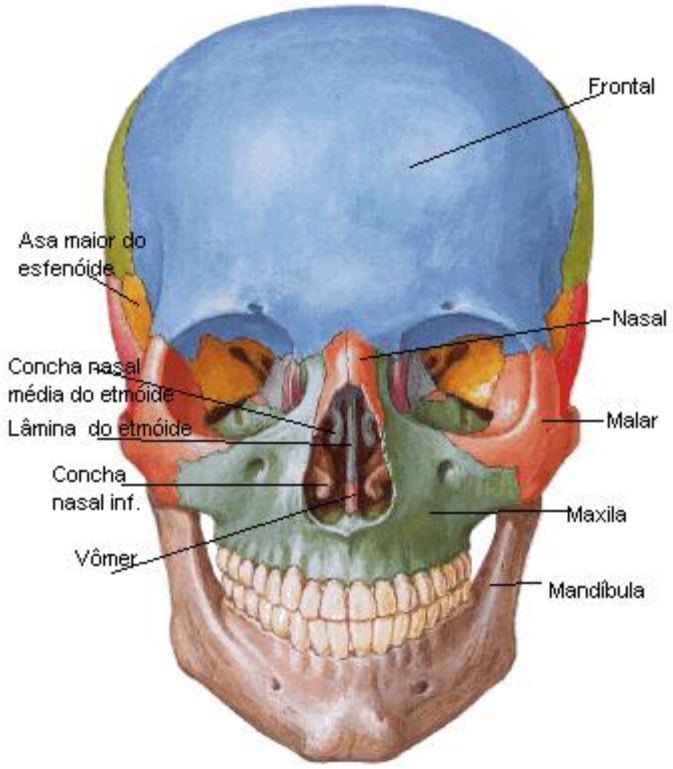

Mandíbula:- é um osso ímpar e móvel, articula-se com os temporais através dos côndilos, formando a articulação têmporo-mandibular (ATM). A mandíbula consta de um corpo, em forma de ferradura, que apresenta os alvéolos da arcada dentária inferior, e dois ramos, continuação do corpo numa angulação conhecida como ângulo da mandíbula. O ramo da mandíbula apresenta um côndilo, que se articula com a fossa mandibular do temporal, e um processo coronóide; entre o côndilo e o processo coronóide há uma incisura mandibular.
Osso hióide:- é um osso pequeno, em forma de ferradura, ímpar, e não pertence nem ao crânio nem à face, estando situado na região do pescoço, abaixo da mandíbula e acima da cartilagem tireóide da laringe.

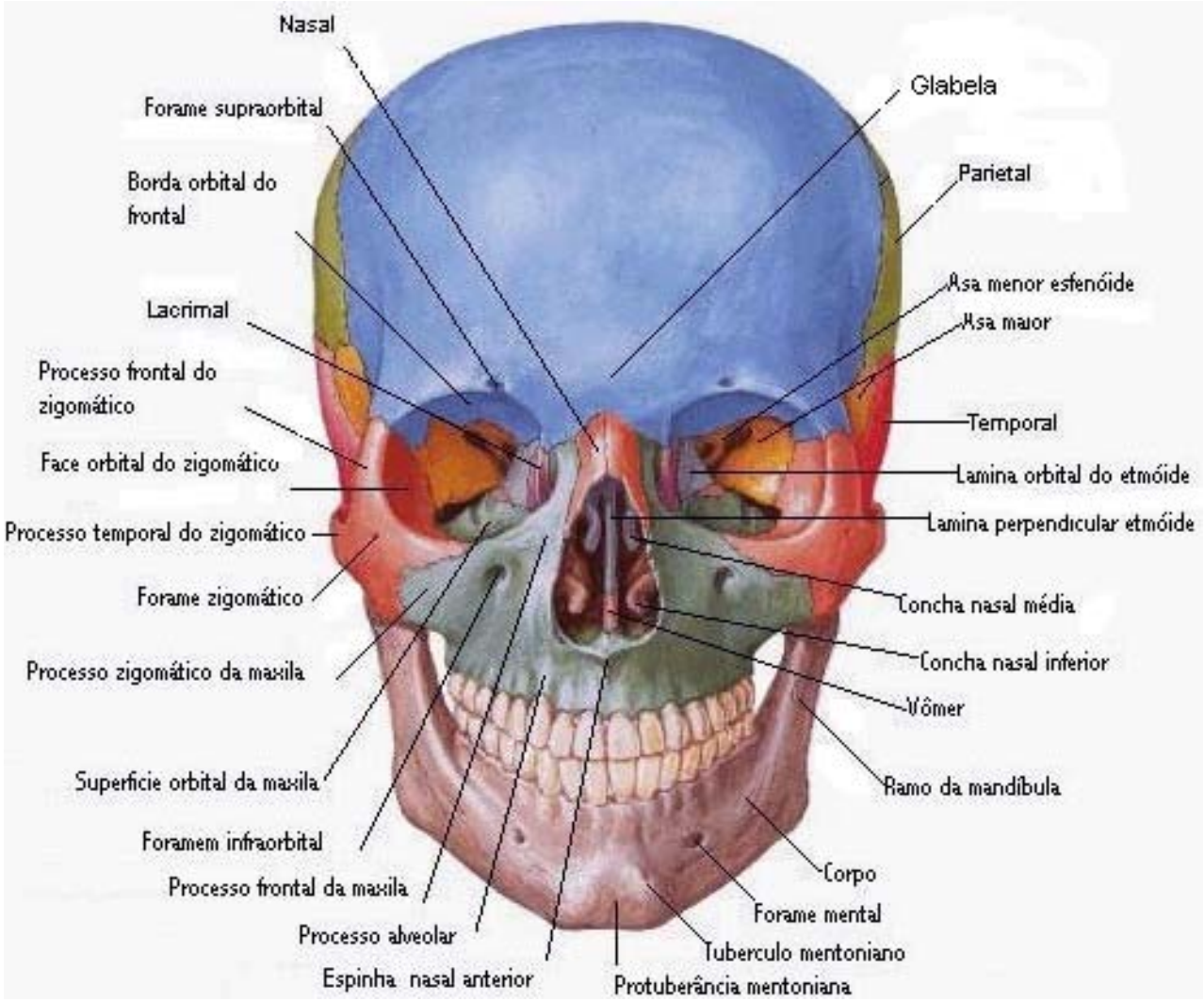

Esqueleto Axial

Vamos estudar o esqueleto que forma o eixo do corpo iniciando o estudo da CABEÇA óssea que se divide em crânio e face.

OSSOS DO CRÂNIO: Frontal, Parietais, Temporais, Esfenóide, Etmóide e Occipital

OSSOS DA FACE: Mandíbula, Vômer, Conchas nasais inferiores, Lacrimais,Nasais, Zigomáticos (ou malares), Palatinos, Maxilas e osso hióide.

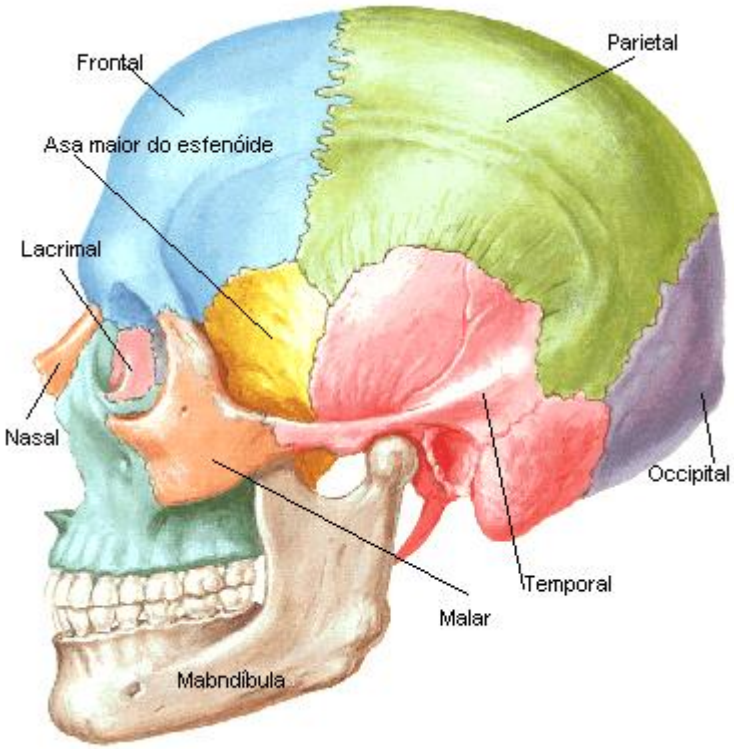
Frontal
Parietal
Asa maior do esfenóide
Lacrimal
Nasal
Occipital
Temporal
Malar
Mabndíbula

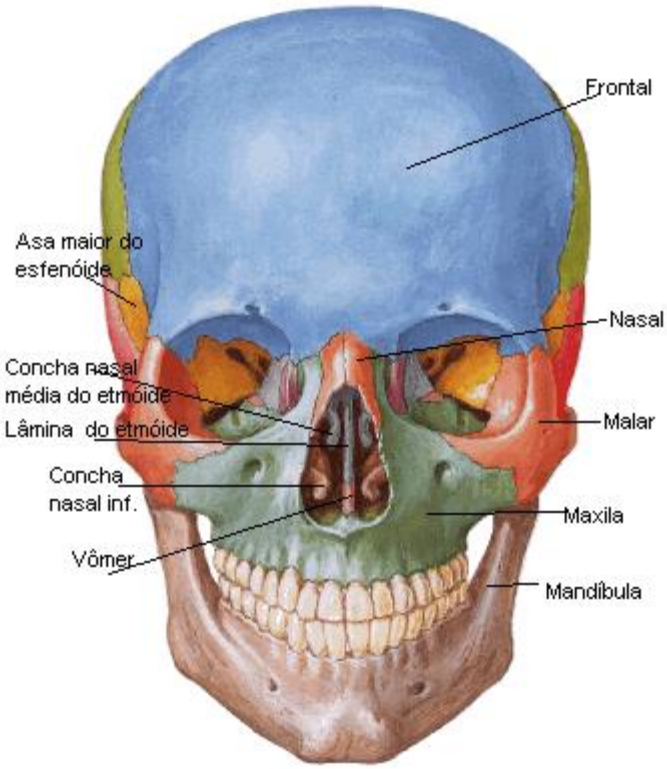
Frontal
Asa maior do
esfenóide
Nasal
Concha nasal
média do etmóide
Lâmina do etmóide
Malar
Concha
nasal inf.
Maxila
Vômer
Mandíbula

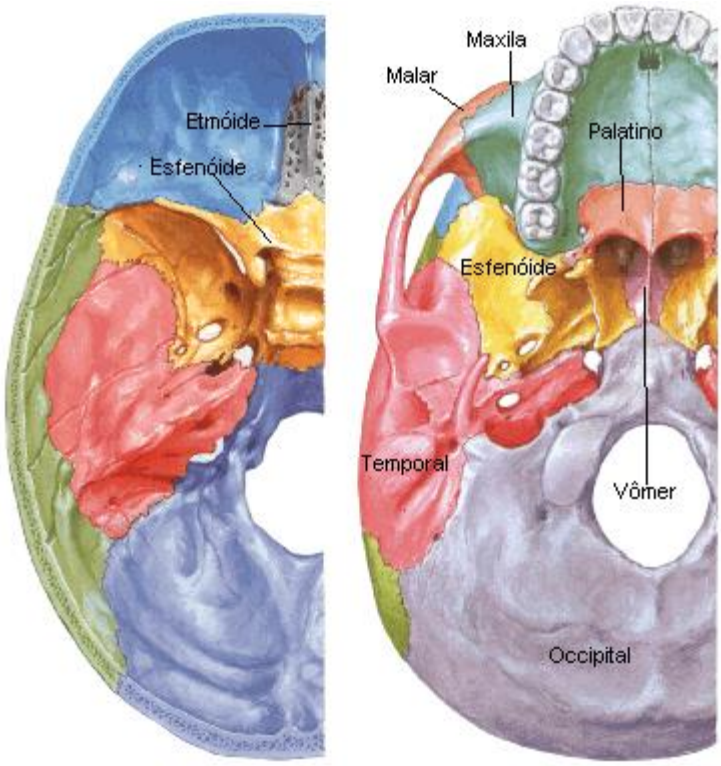

Nas COSTELAS, 7 verdadeiras, 3 falsas e 2 flutuantes devemos identificar: cabeça, colo, tubérculo e sulco costal. No ESTERNO identificaremos: manúbrio, corpo e processo xifóide.

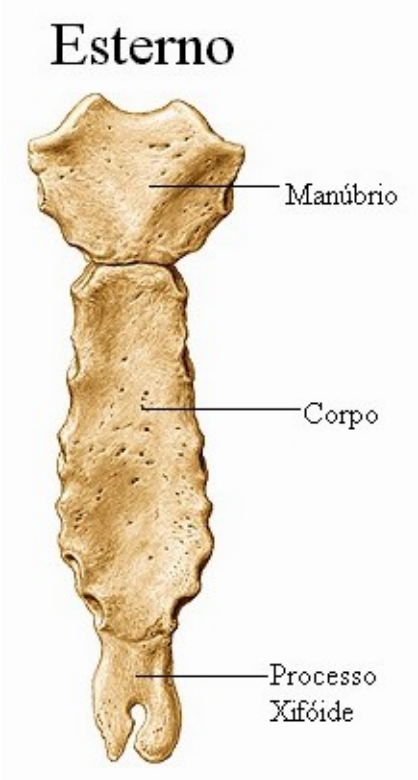

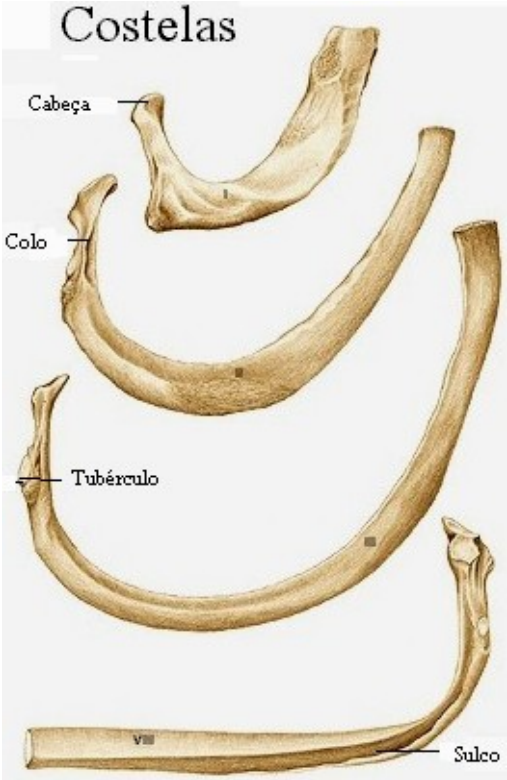

As VÉRTEBRAS formam a coluna vertebral e estão classificadas por região assim especificadas: 7 vertebras Cervicais, 12 torácicas, 5 lombares, sacro e cóccix.
Existem características gerais que encontramos em todas as regiões: **corpo vertebral, forame vertebral, pedículo vertebral, processo transverso, processo articular: superior e inferior, processo espinhoso e lâmina vertebral.**

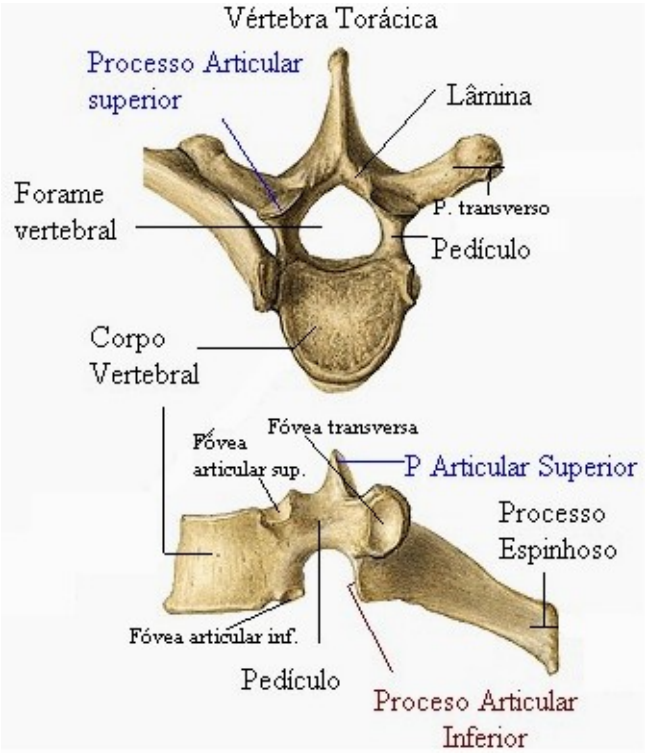

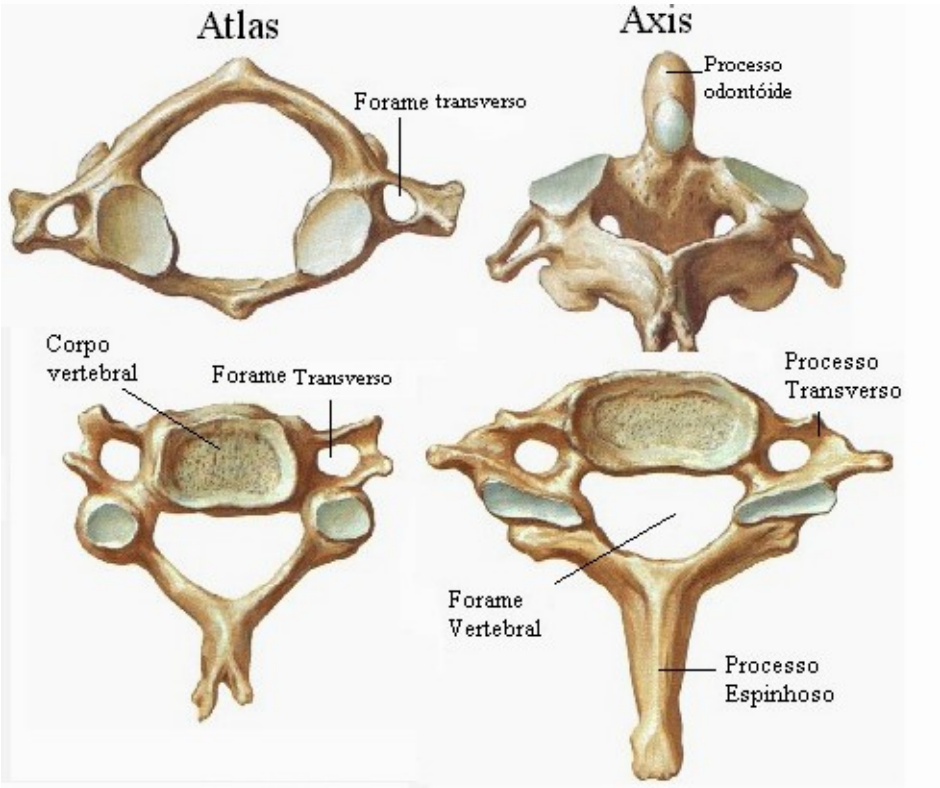

As características regionais são aquelas pertinentes as regiões citadas acima:
Nas vértebras CERVICAIS podemos identificar o **forame transverso**,

nas TORÁCICAS as **fóveas costal, superior e inferior** e nas LOMBARES o **processo mamilar.** Existem ainda vértebras que apresentam características próprias, como: ATLAS que tem ausência de corpo, massas laterais, arco anterior e posterior, o AXIS com seu processo odontóide.

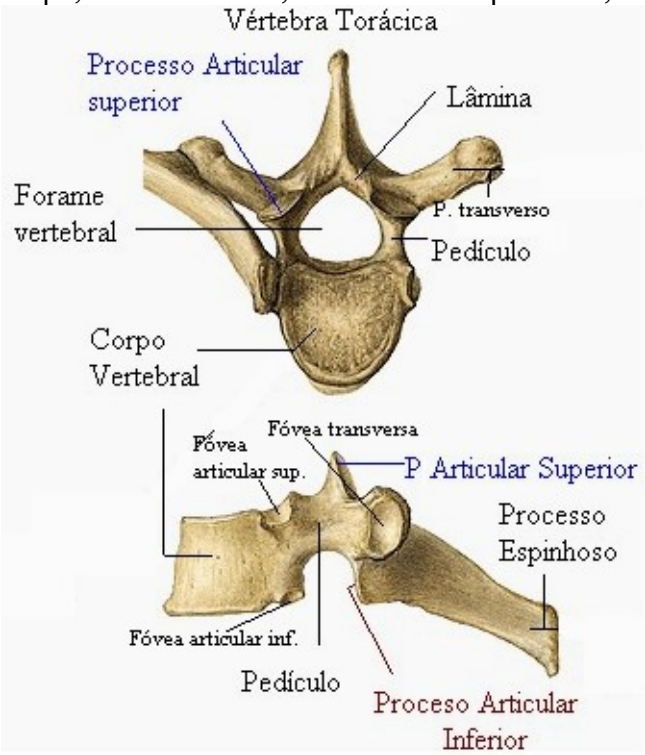

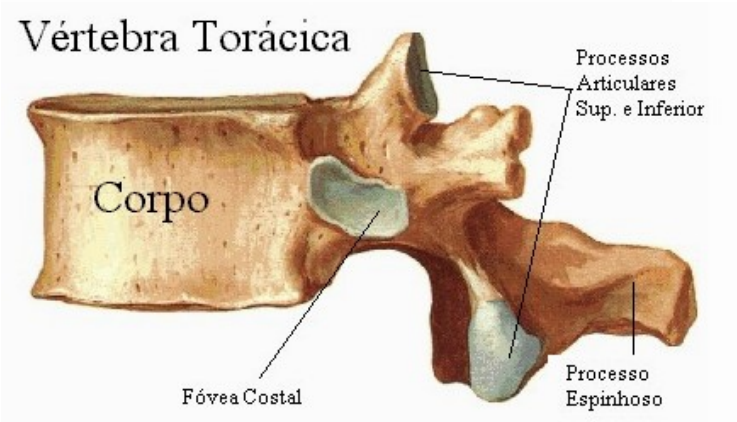

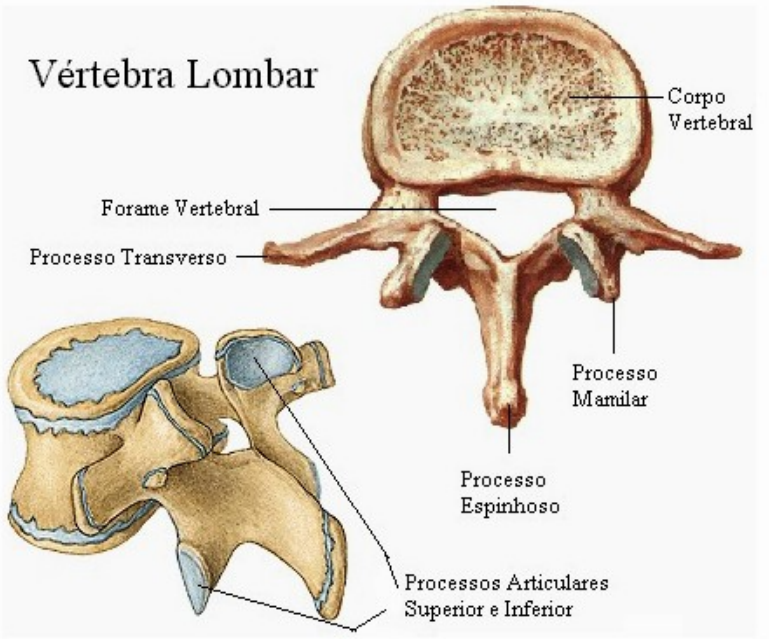

No SACRO identificaremos os forames sacrais e o promontório e também proceder a identificação do CÓCCIX.

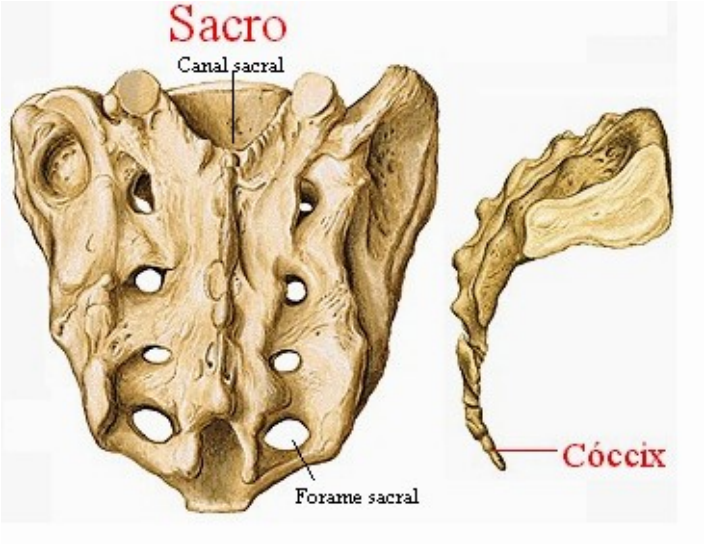

Não risque as peças, utilize os estiletes marcadores para apontar as estruturas

<u>Ossos do Membro Superior</u>

No estudo dos ossos devemos sempre identificar a posição anatômica dos mesmos.

Nos ossos do membro superior identifique a cintura escapular formada pela clavícula e omoplata. Na CLAVÍCULA estudaremos sua posição e acidentes: **extremidade acromial e esternal, tubérculo conóide**, a seguir proceda ao estudo da

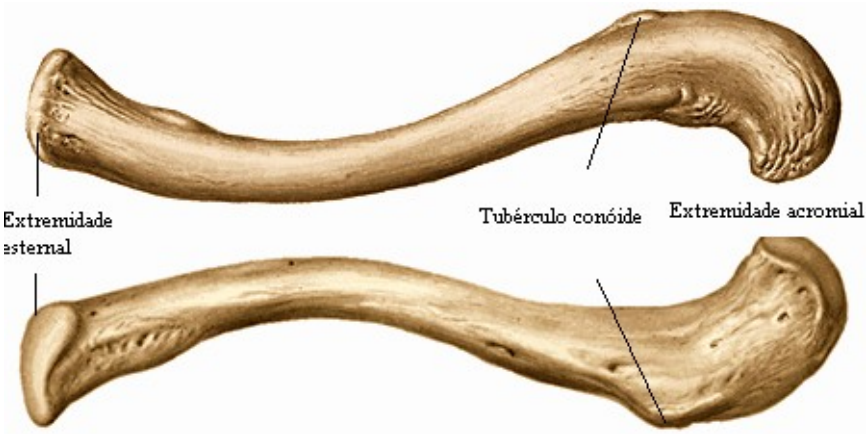

OMOPLATA identificando: as faces anterior e posterior do osso e os acidentes: **espinha escapular, acrômio, cavidade glenóide, incisura escapular, processo coracóide, fossa supra e infraespinhosa**, ângulo superior e inferior.

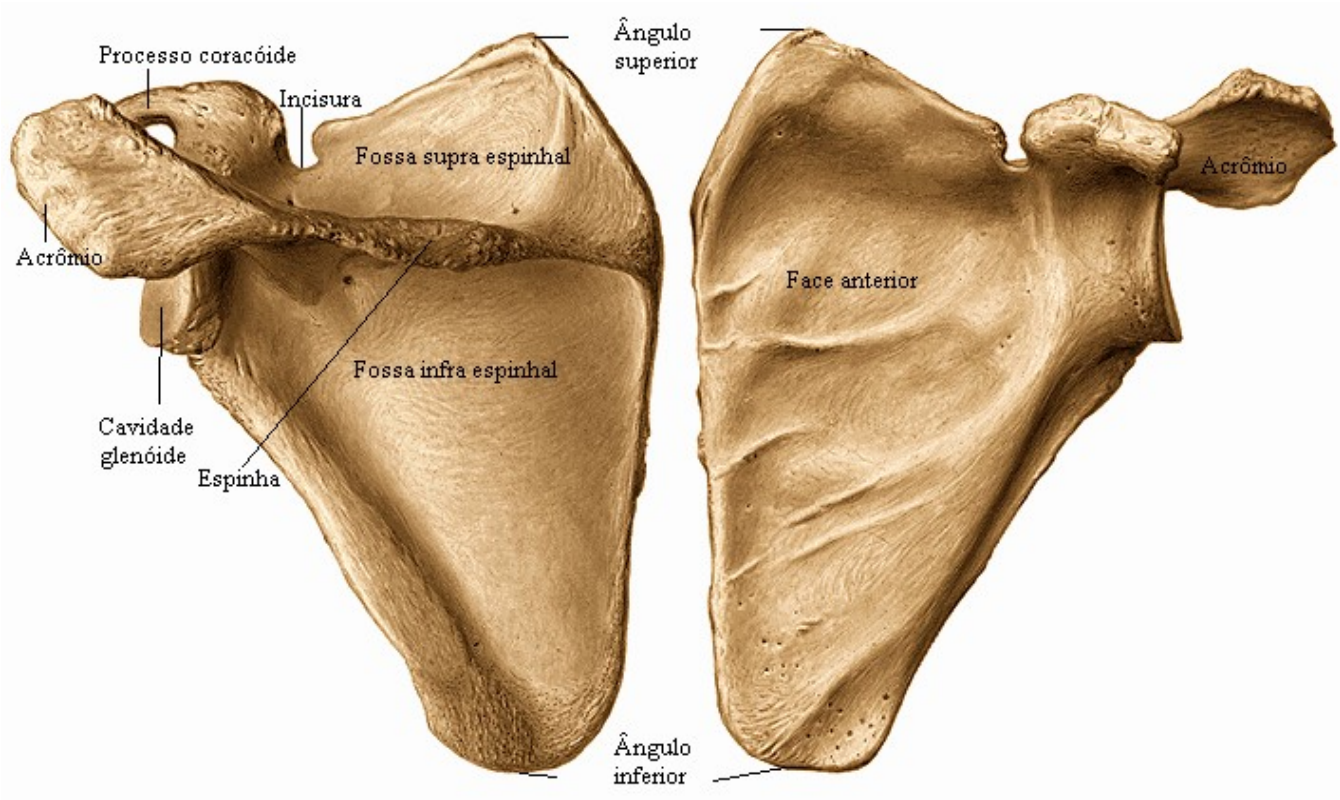

O ÚMERO é um osso longo onde devemos identificar os acidentes da epífise proximal: **cabeça, colo anatômico, tubérculos: maior e menor**, na epífise distal temos as **fossas: coronóide, radial e olecraneana; tróclea, capítulo e epicôndilos: lateral e medial.**

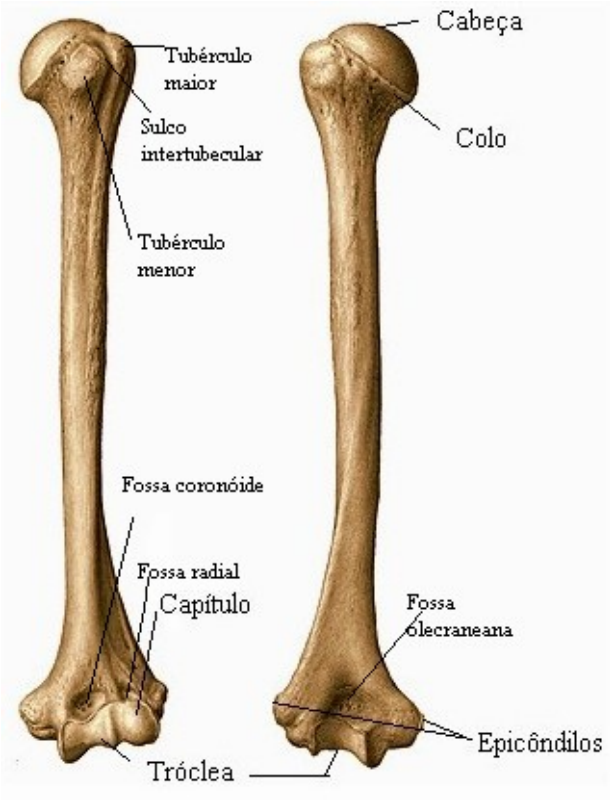

A ULNA, de localização medial, apresenta em sua epífise proximal: **olecrâneo, incisura troclear, processo coronóide, incisura radial e tuberosidade ulnar** e na epífise distal temos a **cabeça e o processo estilóide.**

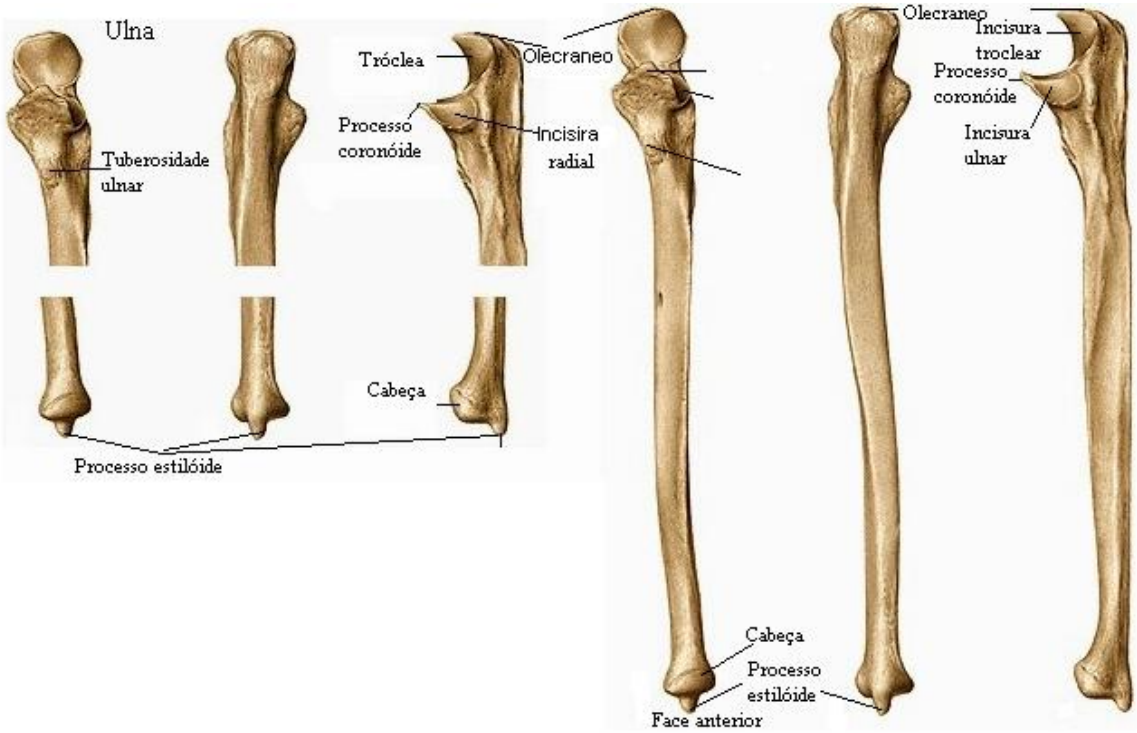

O osso RÁDIO, no antebraço, é de localização lateral onde encontramos em sua epífise proximal: **cabeça, fóvea, colo, tuberosidade radial**; na epífise distal: **incisura ulnar, processo** estilóide, sulco dos extensores e o tubérculo

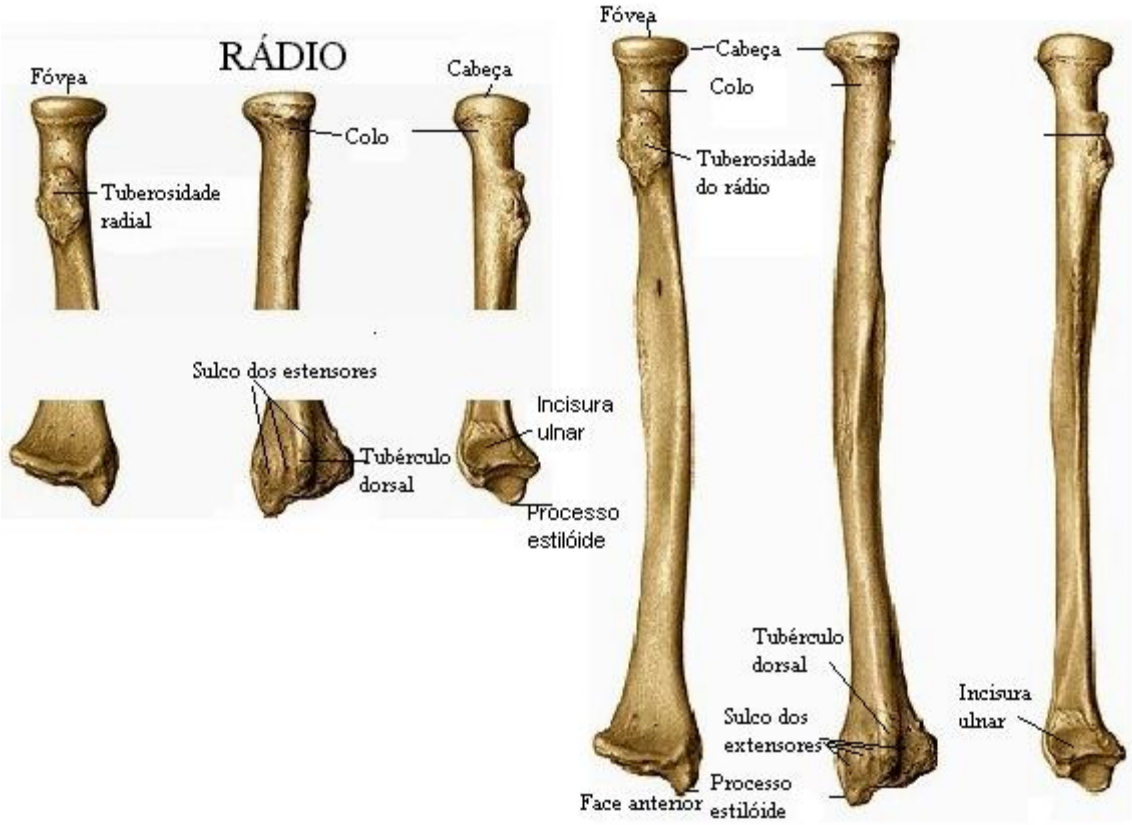

dorsal.

A MÃO é dividida em **CARPO**, **METACARPO** (ossos metacarpianos) e **DEDOS** com suas falanges proximal média e distal. No CARPO encontramos oito ossos dispostos em duas fileiras: **escafóide, semilunar, pirâmidal e pisiform**e, fazem parte da fileira proximal. **Trapézio, trapezóide, capitato e hamato** estão localizados na fileira distal.

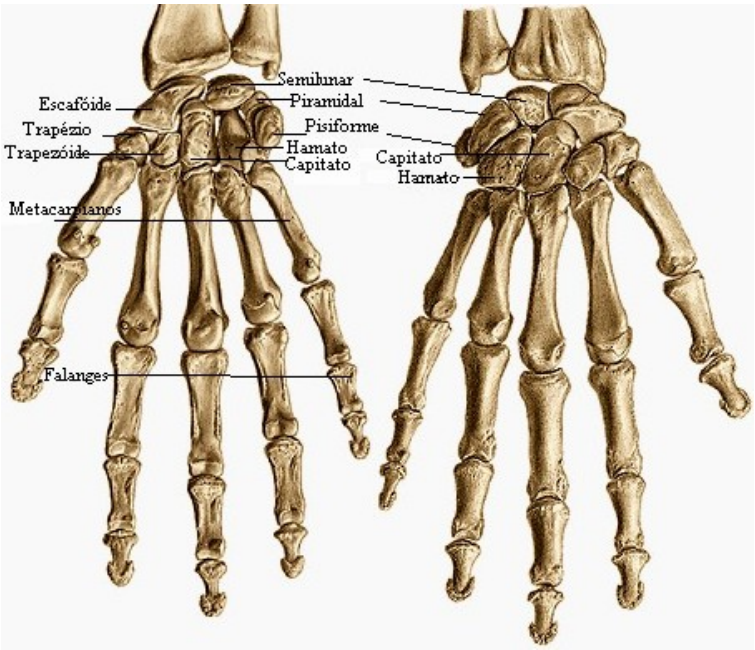

Ossos do Membro Inferior

No estudo dos ossos do membro inferior estudaremos o ILÍACO OU COXAL com seus acidentes anatomicos: **ísquio, íleo, púbis, forame obturado, acetábulo, púbis, crista ilíaca, incisura isquiática maior e menor, espinha ilíaca: Antero-superior, Antero-inferior, póstero-superior e póstero-inferior**

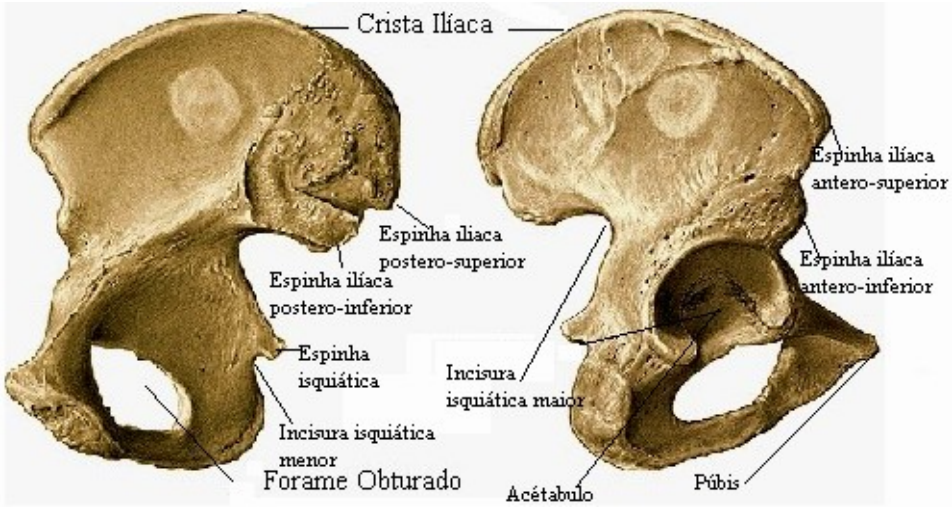

O FÊMUR é um osso longo onde podemos identificar em sua Epífise proximal: **cabeça, colo, fóvea, trocanter maior e menor, linha inter-trocantérica e a fossa trocantérica** Na Epífise distal: **côndilos lateral e medial, fossa intercondilar, face patelar e epicôndilos lateral e medial.** Identificaremos a PATELA que é o maior osso sesamóide do esqueleto.

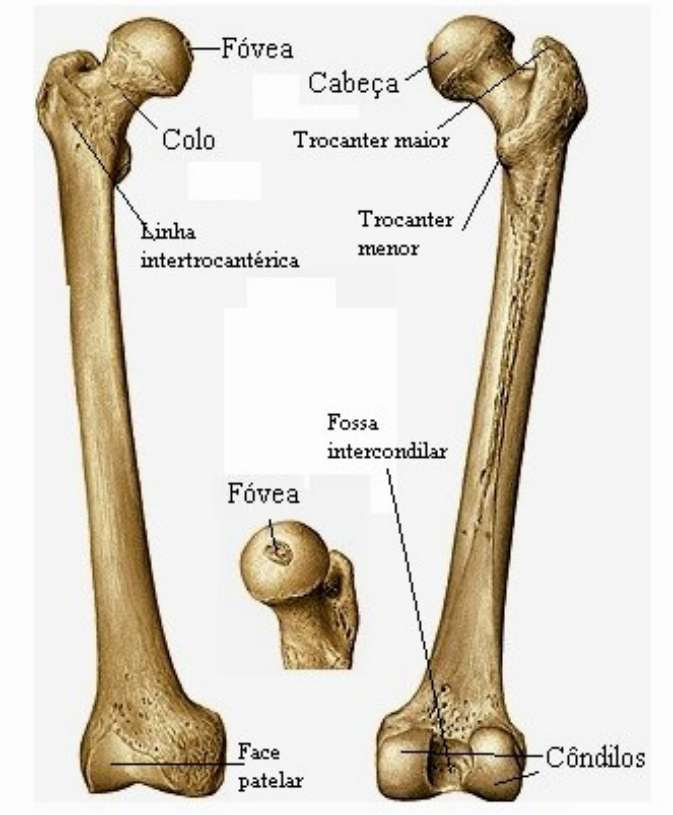

A TÍBIA é o osso medial da perna onde em sua epífise proximal devemos observar**: côndilos lateral e medial e as faces articulares, eminências intercondilares e a tuberosidade tibial**. Na diáfise identificaremos a m**argem anterior** e na epífise distal: **maléolo medial e incisura fibular**.
A FÍBULA é o osso lateral onde observaremos na epífise proximal; **cabeça, o ápice e o colo**. Na diáfise a **margem anterior** e na epífise distal: **maléolo lateral e fossa maleolar**.

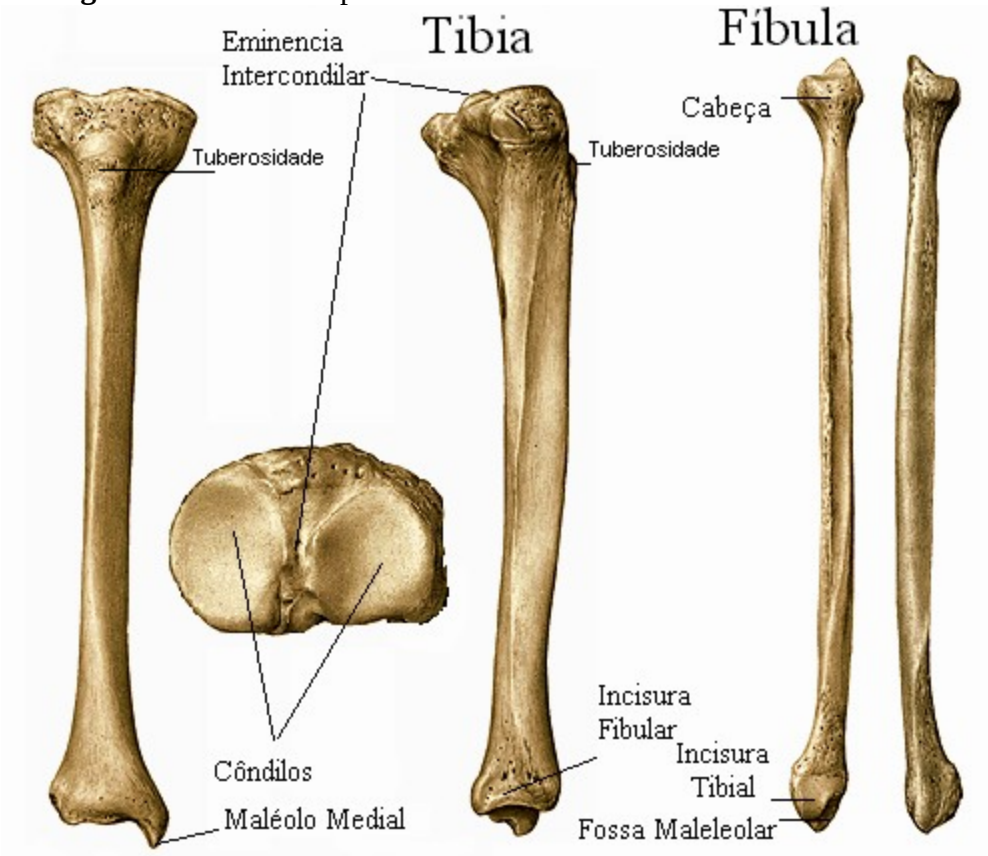

O PÉ se divide em TARSO, METATARSO (metatarsianos) e DEDOS com suas falanges proximal média e distal. No TARSO identificaremos: **calcâneo, cubóide, talus, navicular, e cuneiformes: lateral, intermédio e medial.**

SISTEMA ARTICULAR

Devemos rever o conceito as funções e a classificação das articulações.

Iniciar pelo estudo das ARTICULACÕES FIBROSAS ou SINARTROSES que podem ser suturas, sindesmoses e gonfoses. Identificar as **suturas** que são as articulações encontradas na cabeça sendo denominadas de acordo com a aparência das peças ósseas interpostas: Serrátil, escamosa, Esquindilese e Plana. A GONFOSE é a articulações dos dentes com os alvéolos das maxilas e mandíbula.

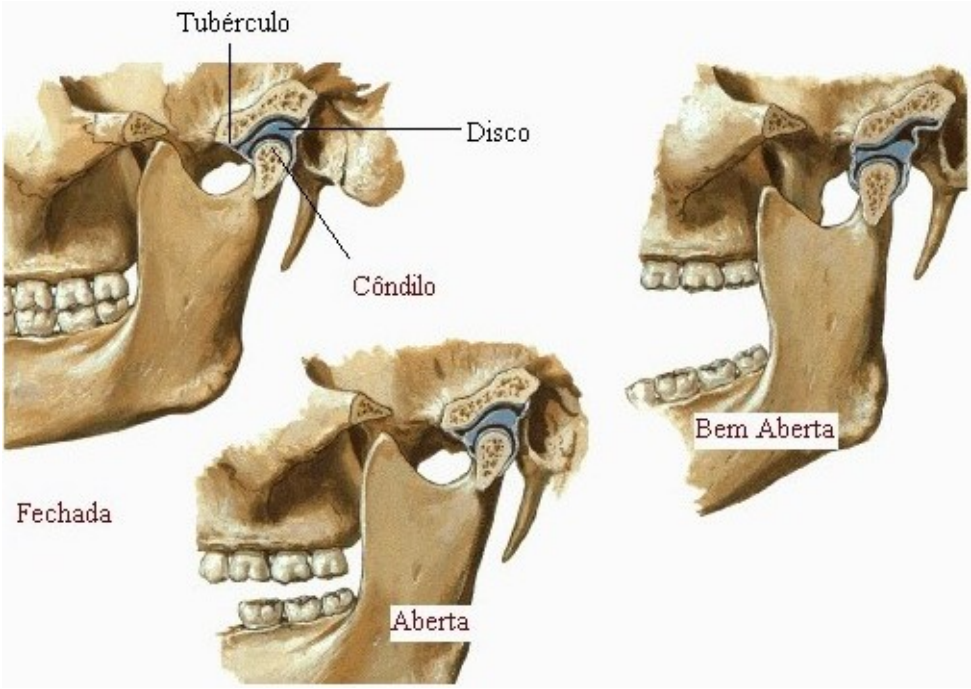

Outro tipo de sinartrose é a SINDESMOSE em que as superfícies ósseas estão unidas por uma membrana interóssea, que encontramos entre rádio e ulna e tíbia e a fíbula.

Nas junturas CARTILAGINOSAS, SINCONDROSES o tecido interposto é de natureza cartilaginosa e podem ser: SINCONDROSE PRÓPRIAMENTE DITA, tendo como exemplo os discos epifisários e as SÍNFISES, também chamadas de anfiartroses, encontradas nos **discos intervertebrais e na sínfise púbica**.

As junturas SINOVIAIS ou DIARTROSES são articulações móveis que permitem movimentos amplos. Sua estrutura é complexa e devemos identificar: Cavidade articular - onde encontramos a sinóvia, **membrana sinovial** que forra internamente a cavidade articular, superfícies ósseas articulares, **cartilagem articular**, que reveste a superfície óssea articular e a **cápsula articular**. Nas diartroses devemos identificar formações fibrocartilaginosas que são: **Lábios** (orlas ou rodetes) comumente encontrados na articulação escapulo-umeral como é o caso do lábio glenoidal; discos, encontrados nas articulações cláviculo-esternal e temporo-mandibular, e **meniscos**, encontrados nas articulações dos joelhos, descrevem a forma de meia lua.
Devemos identificar ainda os ligamentos extra-articulares como o **ligamento colateral fibular e o ligamento colateral tibial** e os ligamentos presentes na cavidade articular: **ligamento cruzado anterior e posterior.**

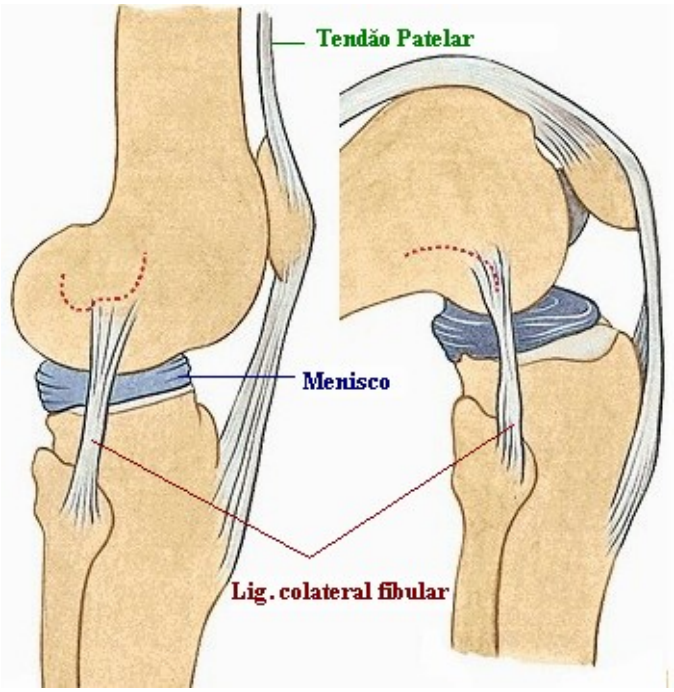

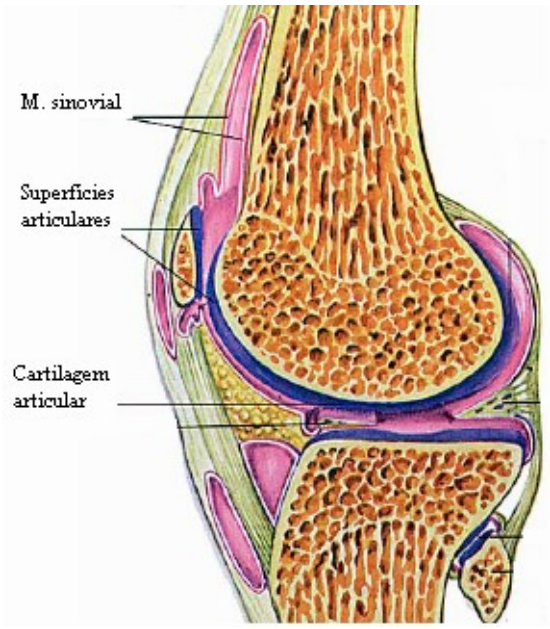

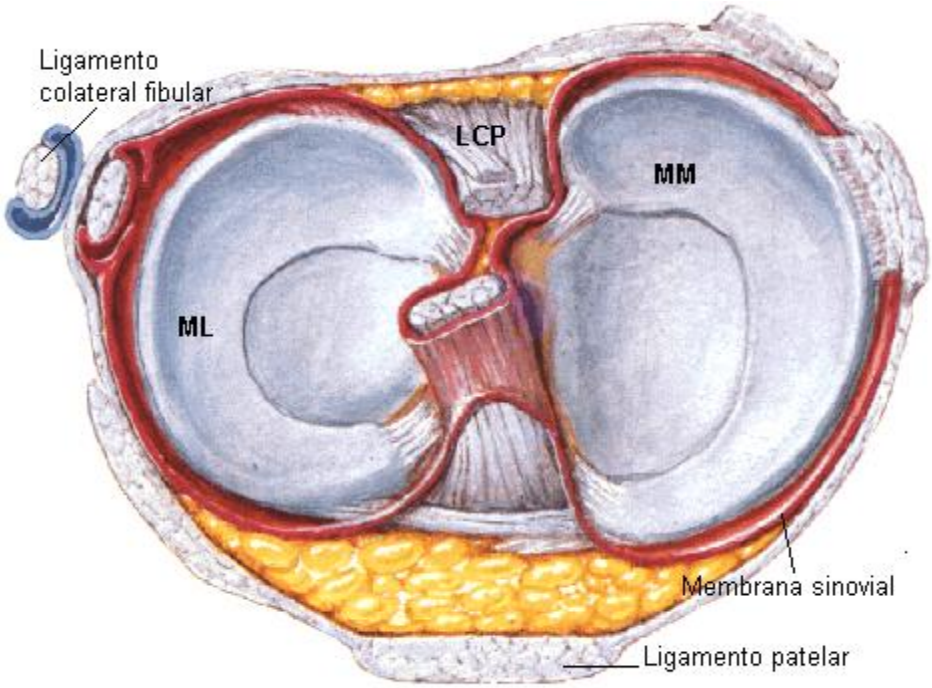
Ligamento
colateral fibular
LCP
MM
ML
Membrana sinovial
Ligamento patelar

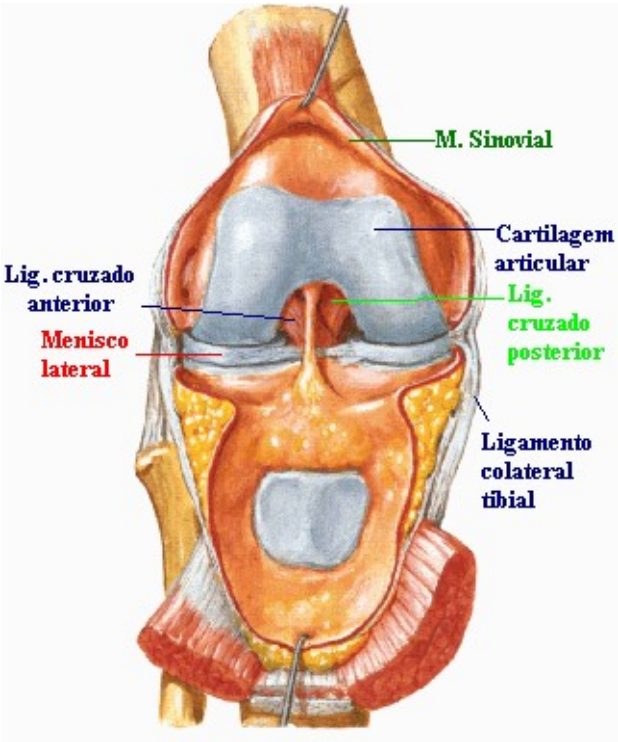
M. Sinovial
Cartilagem
articular
Lig. cruzado
anterior
Lig.
cruzado
posterior
Menisco
lateral
Ligamento
colateral
tibial

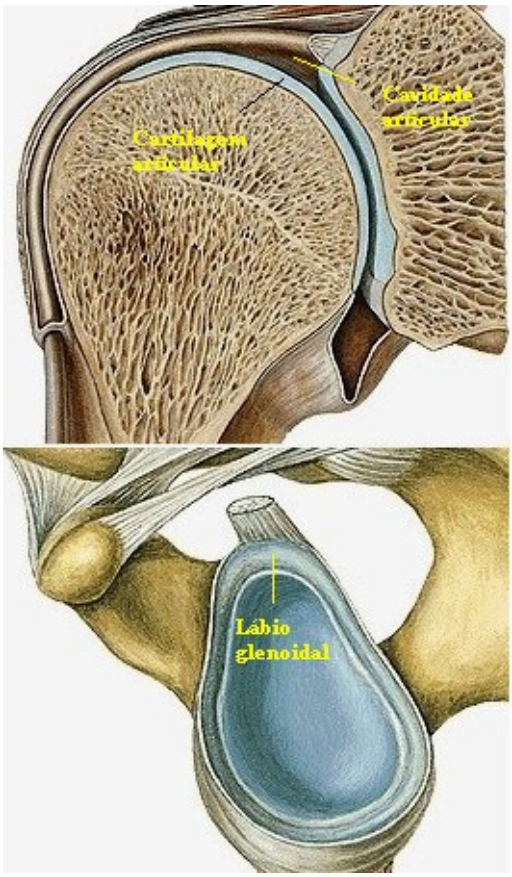
Cavidade
articular
Cartilagem
articular
Lábio
glenoidal

SISTEMA MUSCULAR

Devemos recordar a organização dos músculos: cada fibra é envolvida por uma bainha conjuntiva denominada endomísio, os fascículos são envolvidos pelo perimísio e o músculo pelo **epimísio**.

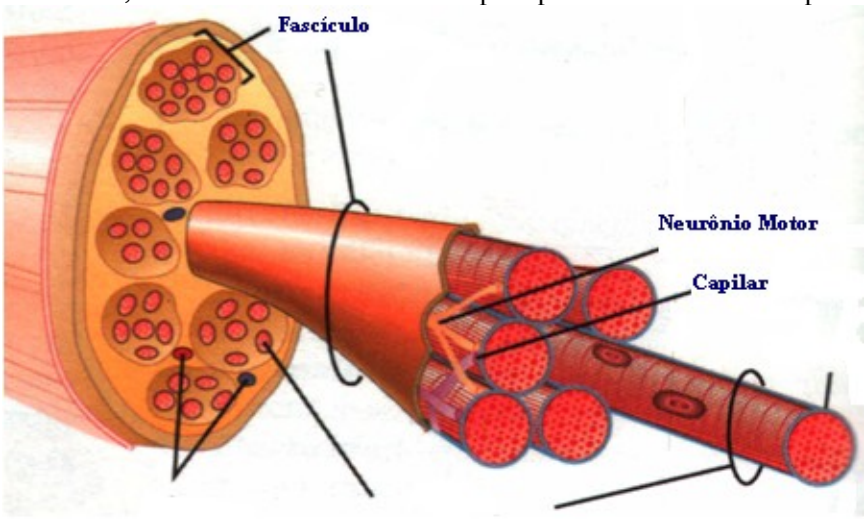

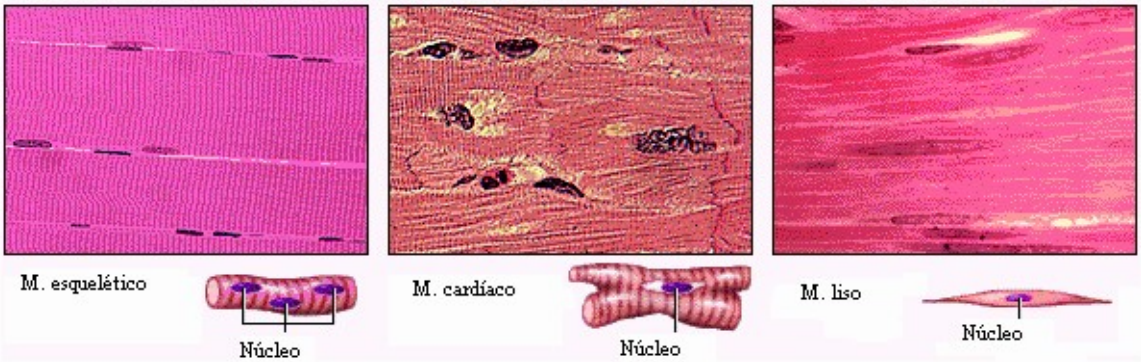

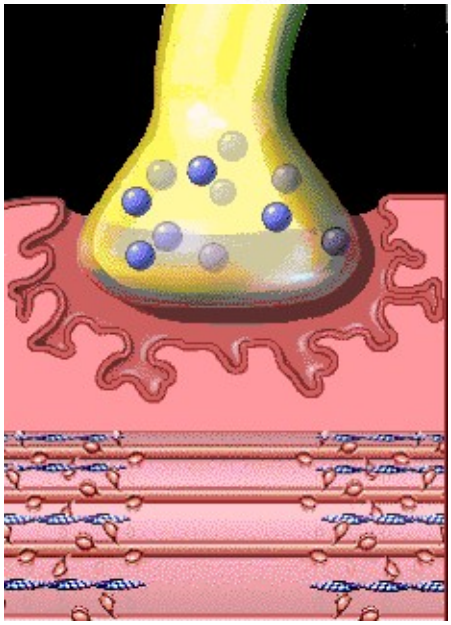

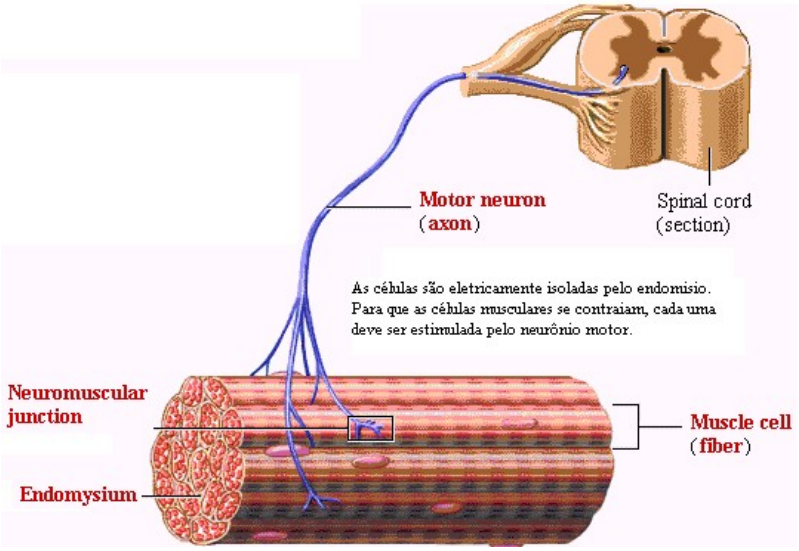

Identificar a **porção carnosa ou ventre e a tendinosa que pode ser tendão e aponeurose**.
Identificar o músculo em relação ao número de ventre: univentre, digástrico e poliventre ou poligástrico.
Quanto à inserção das fibras musculares pode ser: PARALELA OU CABO A CABO, FUSIFORME ou PENIFORMES que podem ser uni ou bi penados.
Quanto ao número de cabeças os músculos podem ser uníceps, bíceps, tríceps e quadríceps.
Em relação ao número de caudas (porção distal) podem ser unicaudados, bicaudados, tricaudados e policaudados.
Dentre os ANEXOS MUSCULARES podemos identificar a **Fáscia** que é uma Bainha de tecido conjuntivo que envolve grupos musculares protegendo-os e direcionando seus movimentos.

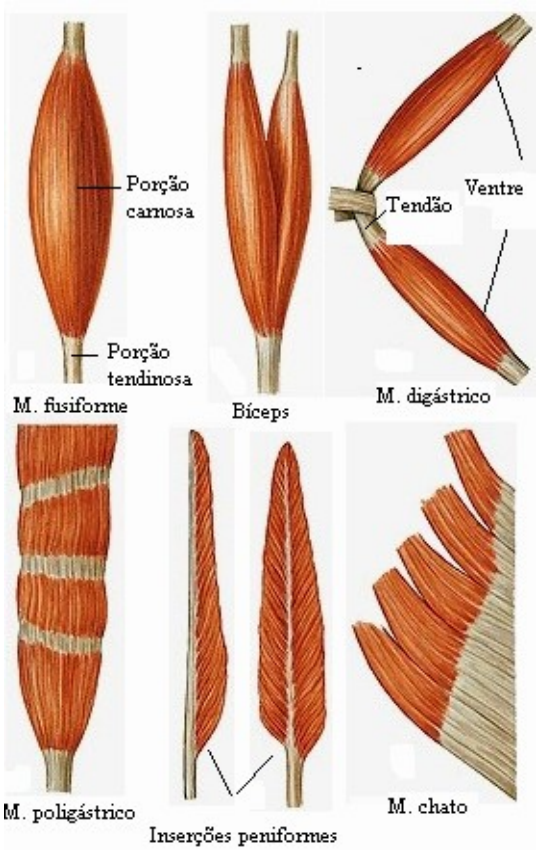

Não risque as peças, utilize os estiletes marcadores para apontar as estruturas.

Sistema Neural

Iniciamos o estudo pela MEDULA ESPINHAL: Identifique sua forma cilíndrica achatada no sentido antero-posterior, em sua extensão apresenta as **intumescências cervical e lombar**, conseqüente ao acúmulo de neurônios nessas regiões que vão formar os nervos dos membros superiores e inferiores. A extremidade inferior é afilada, correspondendo ao **cone medular**, de onde parte o **filamento terminal**. Identificar a **cauda eqüina** e estudar sua formação.



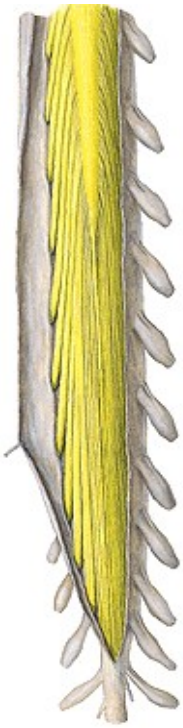

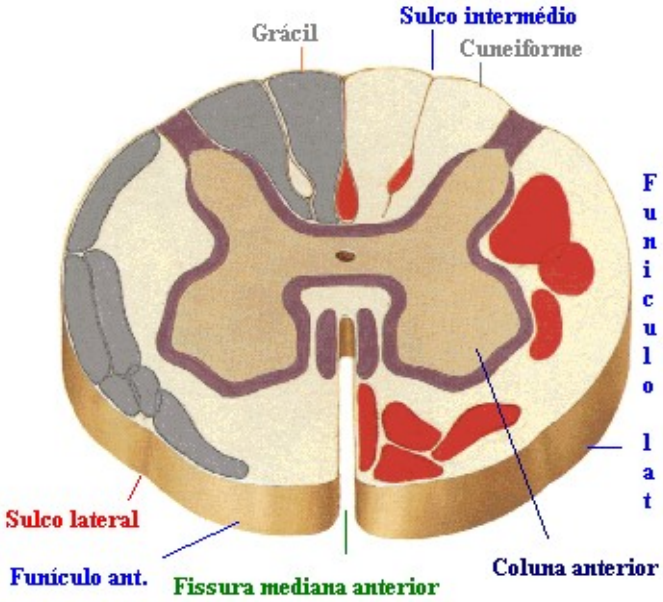

Identificar na face anterior da medula: **Fissura mediana anterior** e **Sulcos laterais anteriores**. Na face posterior da medula: **Sulco mediano posterior, Sulcos laterais posteriores, Sulcos intermédios, Funículos anteriores** (entre a fissura mediana anterior e os sulcos laterais anteriores), **Funículos laterais** (entre o lateral anterior e posterior) e **Funículos posteriores** (entre o sulco mediano posterior e os laterais sendo dividido pelo sulco intermédio em fascículo grácil, que é medial, e cuneiforme, que é lateral).

Lembrar que a substância branca é periférica e a cinzenta é central, se seccionarmos transversalmente a medula veremos que tem a forma da letra H onde de cada lado encontramos: **coluna anterior** que é mais volumosa e arredondada, constituindo a porção motora, **coluna posterior**, menos volumosa e afilada onde encontramos os neurônios sensitivos e a coluna lateral, com os corpos celulares dos neurônios motores vegetativos do sistema simpático, está presente apenas na região torácica e na porção mais alta da região lombar. As colunas de um mesmo lado são unidas pela comissura cinzenta intermédia (haste do H) percorrida no centro pelo **conduto central da medula** ou conduto ependimário.

Em cada segmento medular e de cada lado da medula os filamentos radiculares formam as **raízes dos nervos**, a **raiz ventral** (motora e eferente) emerge do sulco lateral anterior e conecta com a coluna anterior (substância cinzenta), a **raiz dorsal** (sensitiva e aferente) emerge do sulco lateral posterior e conecta com a coluna posterior, essas raízes se unem lateralmente ao gânglio da raiz dorsal, e forma o tronco de cada nervo espinhal.

Os envoltórios da medula espinhal são: **dura-máter** (paquimeninge), lateralmente a dura-máter emite prolongamentos que são os **manguitos** que protegem as raízes nervosas, **aracnóide** (leptomeninge) é a camada média e a **pia-máter**, a camada mais interna. Os espaços meníngeos: **Epidural** ou extra-dural, entre a dura-máter e o periósteo do conduto vertebral onde se introduz a anestesia peri-dural; **sub-dural**, entre a dura-máter e a aracnóide e subaracnóideo, entre a aracnóide e a pia-máter, onde se introduz a anestesia raquidiana.

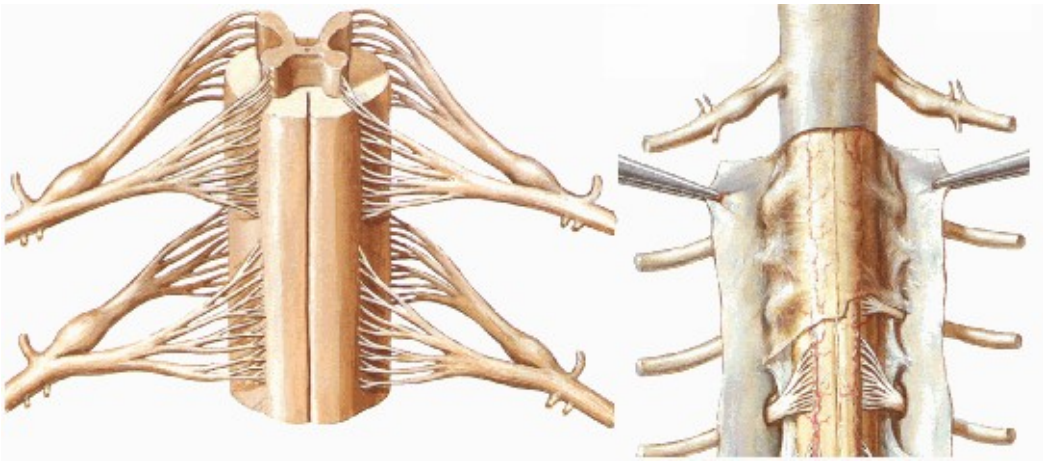

Tronco encefálico é o segmento do encéfalo que está dividido em bulbo, ponte e mesencéfalo.
BULBO RAQUIDIANO ou medula oblonga é o segmento mais caudal do tronco encefálico. Relaciona-se superiormente com a ponte através do s**ulco bulbo pontíneo** e inferiormente com a medula pela decussação das pirâmides. Devemos identificar: **Fissura mediana anterior** e em seu término o **forame cego**, **pirâmides**, **Olivas** (lateralmente as pirâmides) **área retro-olivar**, fascículos grácil (medialmente) e cuneiforme (lateral), Sulco mediano posterior, Sulco intermédio posterior, porção aberta que participa do soalho do quarto ventrículo e porção fechada (na face posterior).
Identificar as emergências de nervos: **XII par, nervo hipoglosso**, emerge do sulco lateral anterior, **XI par, nervo acessório**, emerge da porção mais inferior do sulco lateral anterior, **X par, nervo vago**, emerge do sulco lateral posterior logo acima do glossofaríngeo e **IX par, nervo glossofaríngeo**, emerge da porção mais alta do sulco lateral posterior.

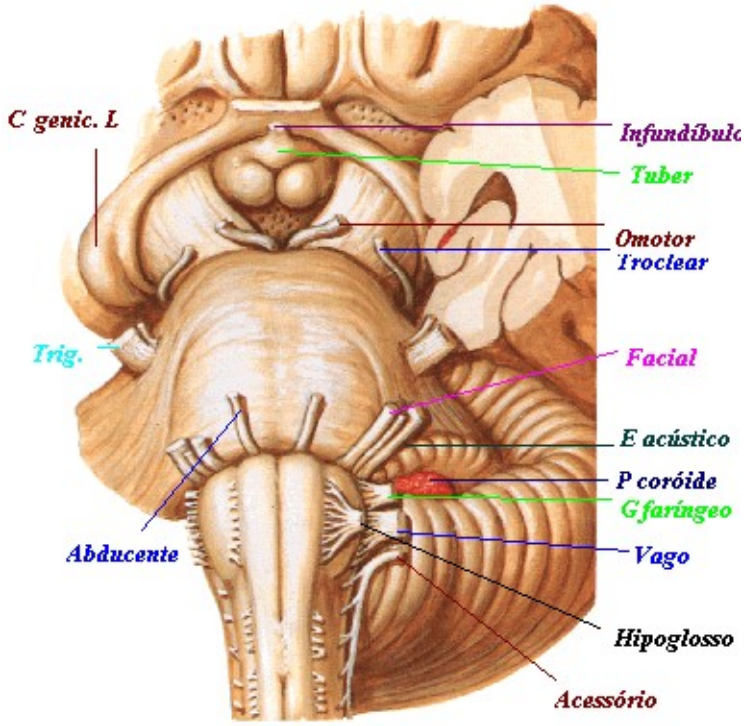

PONTE: Segmento do tronco encefálico situado entre o mesencéfalo e o bulbo, se apresenta como uma faixa de disposição transversal. Identificar: **Sulco basilar**, na face anterior, **ponte propriamente dita**, porção central limitada pelas raízes direita e esquerda do V par, nervo trigêmeo, **braços da ponte ou pedúnculos cerebelares médios**. Emergência de nervos: **VIII par, nervo estato-acústico**, também chamado de vestíbulo coclear, emerge do sulco bulbo pontíneo, **VII par, nervo facial**, emerge do sulco bulbo-pontíneo entre os nervos vestíbulo coclear e abducente, **VI par, nervo abducente**, emerge do sulco bulbo-pontíneo medialmente a fissura mediana anterior e **V par, nervo trigêmeo**, emerge da face anterior no limite entre ponte p.p. dita e braços da ponte.

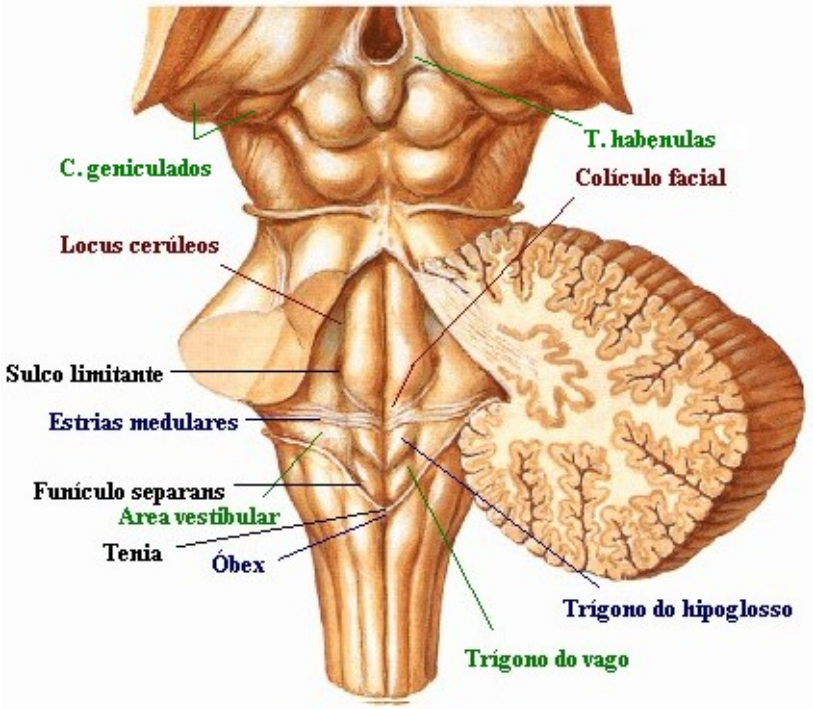

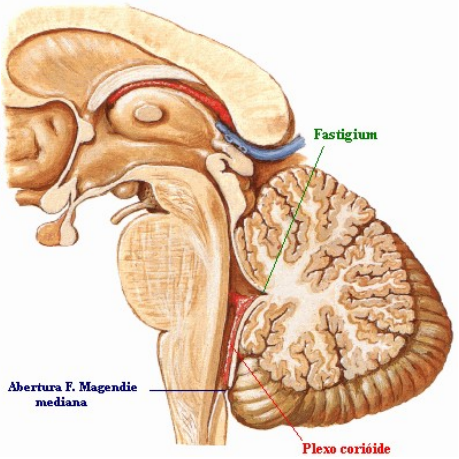

IV VENTRÍCULO, de formato losangular. Identificar os seguintes acidentes anatômicos: Colículo facial - relevo arredondado situado na eminência medial, Trígono do hipoglosso - relevo triangular situado na porção caudal da eminência medial, Trígono do vago - relevo triangular situado lateralmente à fóvea inferior, Área vestibular - grande área triangular lateralmente ao sulco limitante, Funículo separans - crista oblíqua situada latero inferiormente ao trígono do vago, Área postrema - região situada latero inferiormente ao funículo separans, Estrias medulares - cordões de fibras nervosas que cruzam a área vestibular em direção ao sulco mediano e Lócus cerúleos - área escura situada superiormente a fóvea superior.

No teto do IV ventrículo identificar: Fastigium - ângulo formado pelas porções cranial e caudal do teto.

Tênias - formações presentes na porção caudal e Óbex - área triangular presente no ângulo caudal na junção com as tênias.

MESENCÉFALO é a porção cranial do tronco encefálico, atravessado pelo aqueduto cerebral que vai comunicar o III com o IV ventrículo. Devemos idnetificar: **pedúnculos cerebrais**, **fossa inter-peduncular**, em cujo fundo observa-se a substância perfurada posterior. No teto identificamos os dois **colículos** superiores e dois inferiores que estão separados por dois sulcos, um vertical e outro horizontal em forma de cruz.

Sulco lateral - de direção longitudinal na face lateral de cada pedúnculo, Sulco medial - de direção longitudinal na face medial de cada pedúnculo.

Emergência de nervos: **IV par, nervo troclear**, emerge na face dorsal do mesencéfalo imediatamente abaixo de cada colículo quadrigêmeo inferior, **III par, nervo óculo motor**, emerge do sulco medial de cada pedúnculo (fossa inter-peduncular).

CEREBELO desempenha funções relacionadas ao equilíbrio, postura e coordenação dos movimentos voluntários. Está dividido em **vermis**, que é a porção mediana ímpar e em hemisférios que são as partes laterais volumosas. Em sua estrutura temos: Corpo medular do cerebelo, córtex cerebelar e Núcleos cinzentos, presentes no interior da substância branca denominados de denteado, embuliforme, globoso e fastigial.

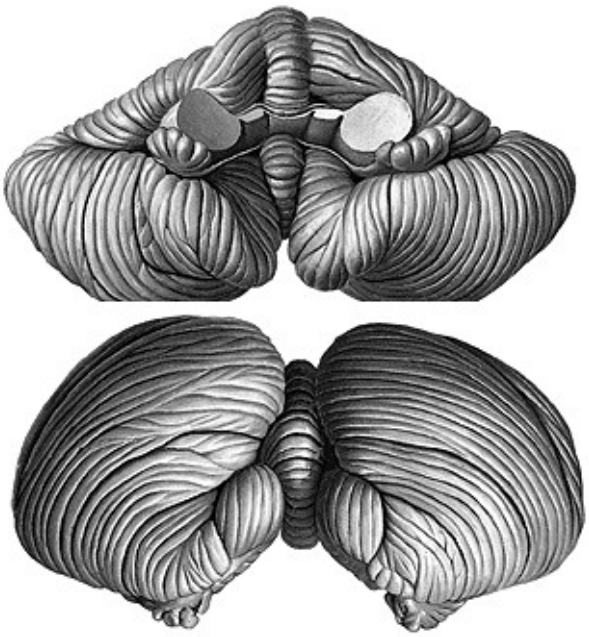

O cérebro é dividido em diencéfalo e telencéfalo.
DIENCÉFALO, delimita o III ventrículo ou cavidade diencefálica que se comunica com os ventrículos laterais através dos forames inter-ventriculares, é constituído por tálamo, hipotálamo, epitálamo, e sub-tálamo. Funcionalmente, o tálamo relaciona-se com a sensibilidade, motricidade, comportamento emocional e com a ativação do córtex. Devemos identificar o tálamo e a aderência inter-talâmica

No HIPOTÁLAMO que é composto por estruturas que participam das paredes laterais e do soalho do III ventrículo, devemos identificar: **Corpos mamilares**, **túber cinéreo, Infundíbulo, quiasma óptico e tractos ópticos**. No EPITÁLAMO identificaremos: **Corpo pineal** ou epífise, comissura das habênulas, comissura posterior e trígono das habênulas.

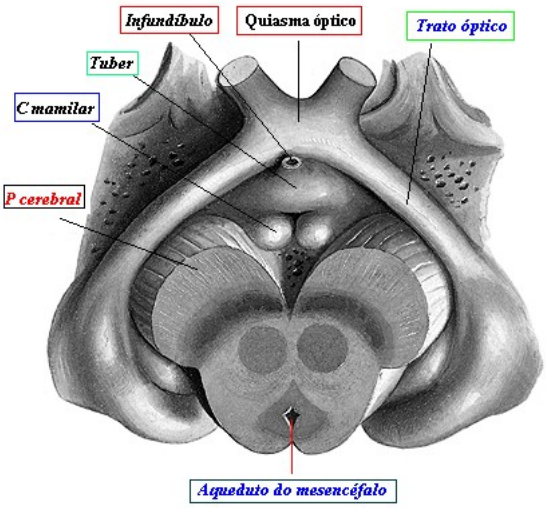

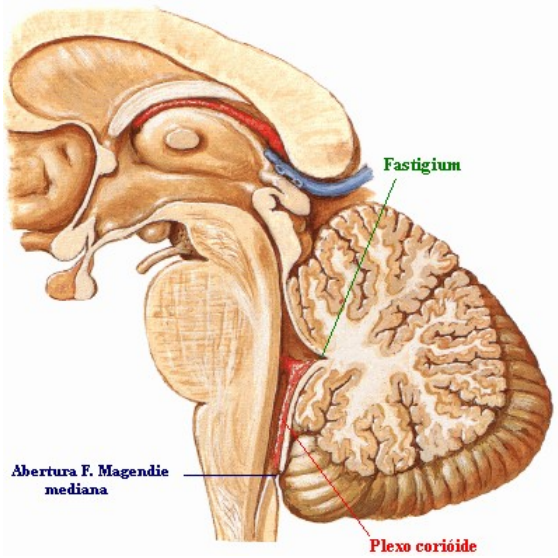

No SUBTÁLAMO as estruturas estão relacionadas com as paredes do III ventrículo
III VENTRÍCULO é a cavidade diencefálica onde encontramos: **Lâmina terminal, comissura anterior** e tela corióide além dos recessos do III ventrículo: Óptico - acima do quiasma, Infundibular - correspondente ao infundíbulo, Pineal - no interior da haste do corpo pineal e Supra pineal - acima do corpo pineal.
EMERGÊNCIA DE NERVOS: **II par, nervo óptico**, emerge lateralmente a cada corpo geniculado lateral.
HEMISFÉRIOS CEREBRAIS, cada hemisfério possui os pólos: **frontal, occipital, e temporal**. LOBOS: **frontal, temporal, parietal, occiptal e lobo da insula**. A superfície do cérebro apresenta depressões denominadas sulcos, muito inconstantes, que delimitam os giros ou circunvoluções cerebrais.

Os sulcos cerebrais ajudam a delimitar os lobos cerebrais, **sulco lateral** (Sylvius), **Central** (Rolando), Sulcos do lobo frontal pela face súpero-lateral: **sulco pré-central**, paralelo ao sulco central; sulco frontal superior, começa na porção superior do sulco pré-central sendo perpendicular a ele; sulco frontal inferior, partindo da parte inferior do sulco pré-central, dirige-se para frente e para baixo.

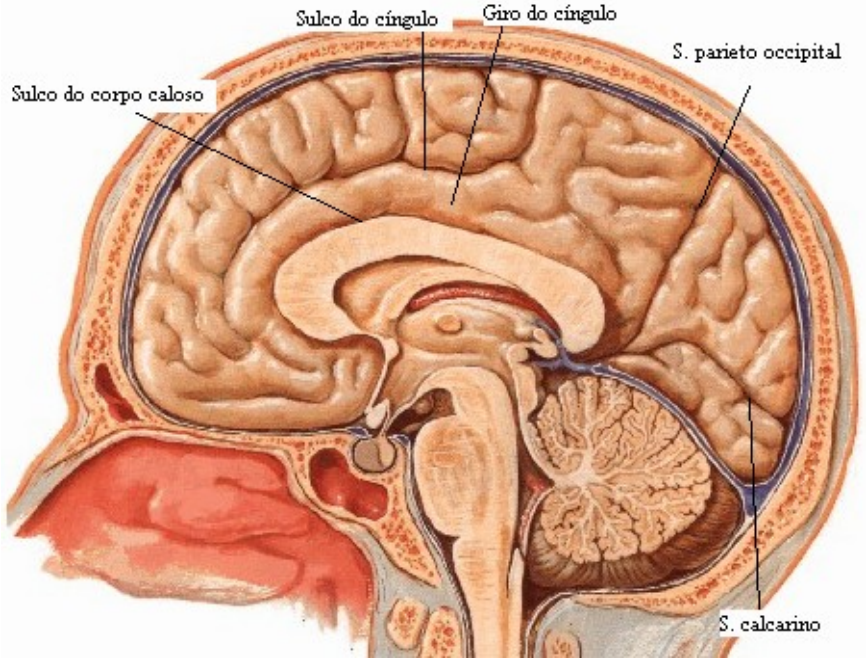

O **giro pré-central**, onde se localiza a área motora principal do cérebro, situa-se entre o sulco central, e o sulco pré-central. O giro frontal superior está na face medial do cérebro. O giro frontal médio está entre os sulcos frontal superior e frontal inferior abaixo do sulco frontal inferior, encontra-se o giro frontal inferior. O giro de Broca, (giro frontal inferior do hemisfério cerebral esquerdo) é onde se localiza, na maioria dos indivíduos, o centro cortical da palavra falada.

Sulcos do lobo temporal pela face súpero-lateral: sulco temporal

superior inicia-se próximo ao pólo temporal e dirige-se para trás até o lobo parietal; sulco temporal inferior, paralelo ao sulco temporal superior. Giro temporal superior, entre os sulcos lateral e temporal superior. Entre os sulcos temporal superior e o temporal inferior situa-se o giro temporal médio. Giro temporal inferior está abaixo do sulco temporal inferior.

Sulcos dos lobos temporal e occipital pela face súpero-lateral: sulco pós-central, quase paralelo ao sulco central; sulco intraparietal, muito variável e geral mente perpendicular ao pós–central; Giro pós-central, entre os sulcos, central e pós-central, é onde se localiza a área somestésica.

Sulcos do lobo occipital pela face medial: Sulco calcarino, abaixo do esplênio do corpo caloso; Sulco parieto-occipital separa o lobo occipital do parietal.

Sulcos dos lobos frontal e parietal pela face medial: Sulco do corpo caloso se inicia abaixo do rostro do corpo caloso; Sulco do cíngulo se localiza acima do giro do cíngulo.

Sulcos do lobo temporal pela face inferior: Sulco occipito-temporal, Sulco colateral, Sulco do hipocampo.

Sulco do lobo frontal pela face inferior: sulco olfatório

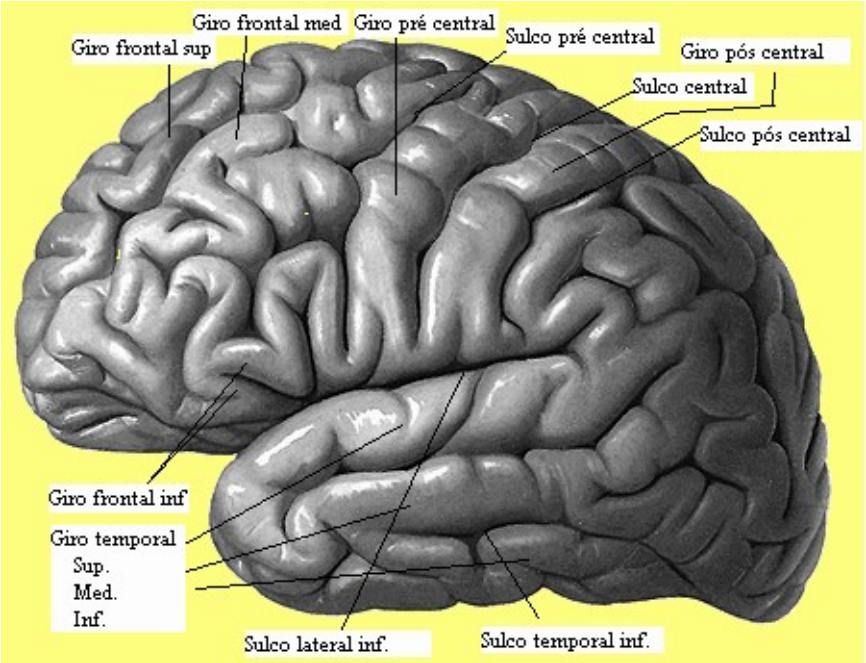

COMISSURAS INTER HEMISFÉRICAS: São estruturas que conectam os dois hemisférios cerebrais: **corpo caloso** é dividido em tronco, porção média; esplênio, porção posterior dilatada; joelho, porção anterior arqueada; rostro, extremidade antero inferior afilada e a lâmina rostral que se une a **comissura anterior**, **fórnix**, s**epto pelúcido**, **comissura anterior** e **lâmina terminal**.

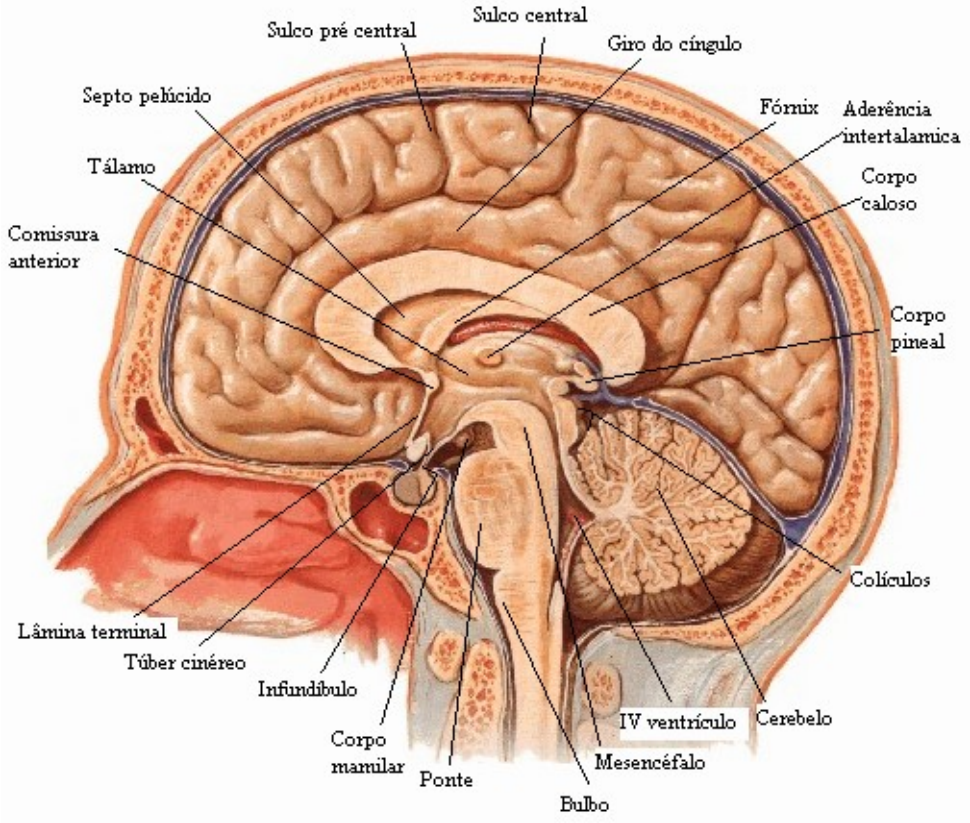

NÚCLEOS CINZENTOS DE BASE: Corpo estriado - formado pelos núcleos caudado e lentiforme. O núcleo caudado tem a extremidade anterior dilatada e relaciona-se com o ventrículo lateral ao passo que o núcleo lentiforme tem a forma de uma lente biconvexa situado na ínsula e que se divide em: putamen e globo pálido que são separados pela lâmina medular lateral. Claustrum - lâmina cinzenta situada na ínsula. Núcleo amigdalóide - situado no lobo temporal.

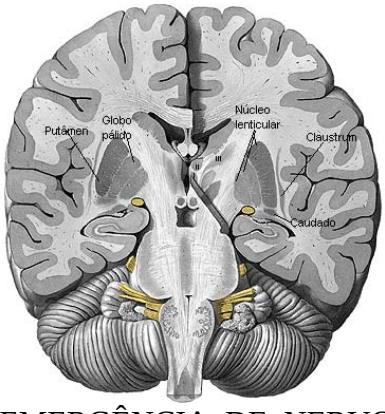

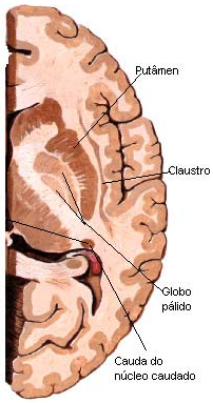

EMERGÊNCIA DE NERVO: **I par, nervo olfatório**, emerge do bulbo olfatório, sendo puramente sensitivo.

ENVOLTÓRIOS DO ENCEFÁLO: DURA-MÁTER: (paquimeninge) Está intimamente aderida aos ossos do crânio, apresenta desdobramentos que são: seios, lacunas e o cravo trigeminal. Apresenta prolongamentos, foice do cerebelo e do cérebro, tenda do cerebelo, diafragma da hipófise e bainha dos nervos. ARACNÓIDE: (leptomeninge). PIA-MÁTER: (leptomeninge) Está intimamente aderida ao encéfalo penetrando nos sulcos, nas fissuras e nos ventrículos.

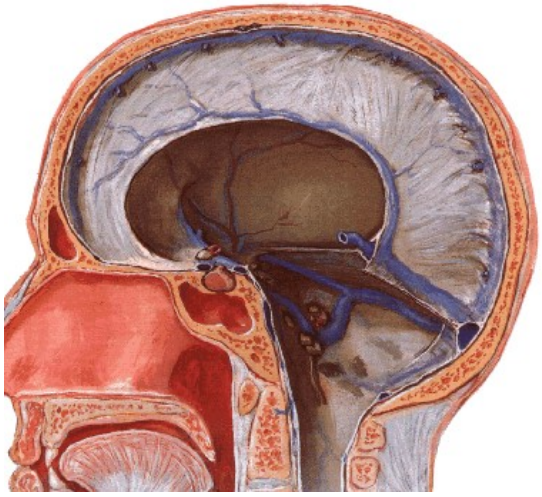

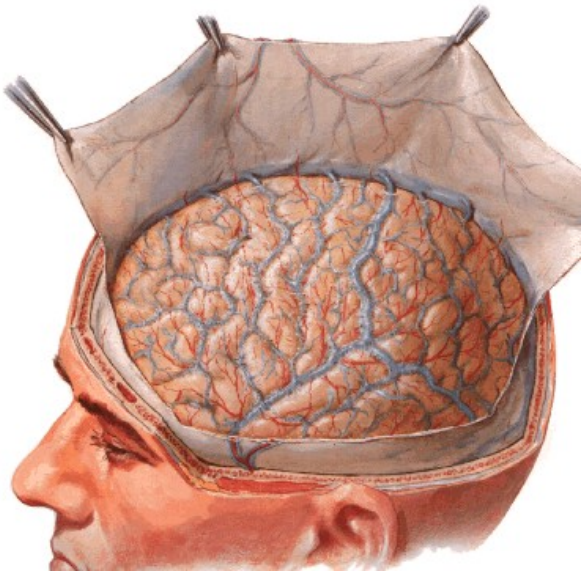

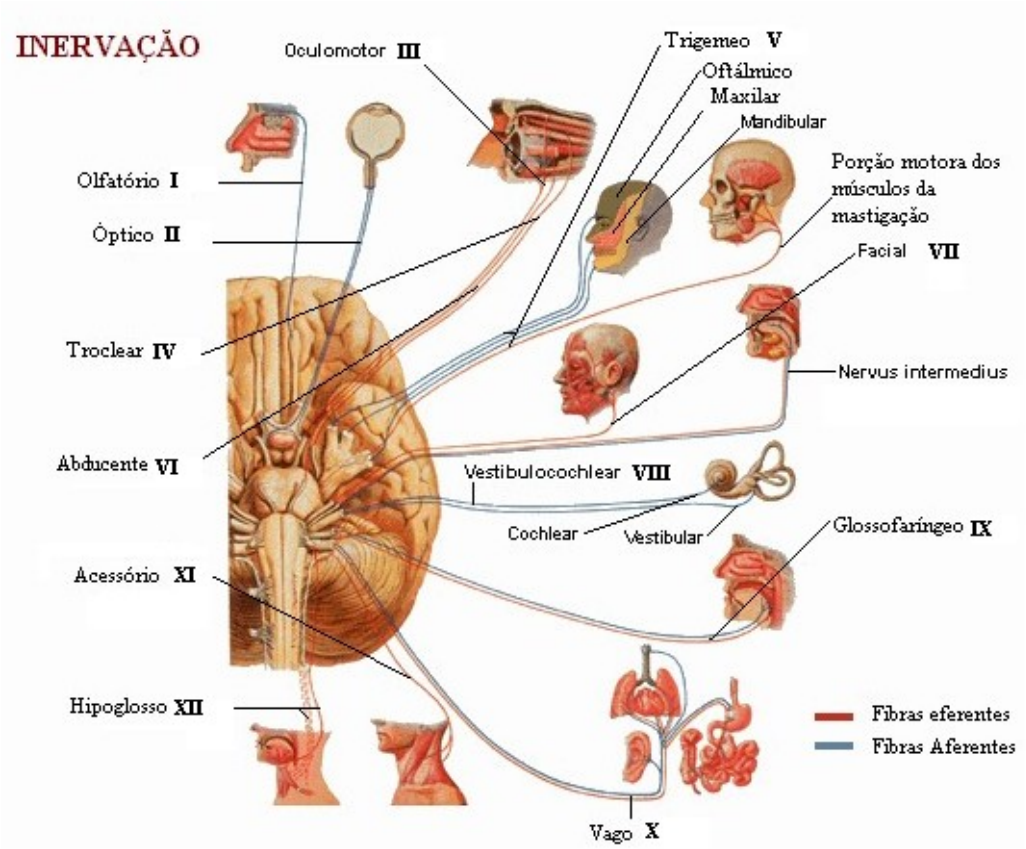
INERVAÇÃO
Oculomotor III
Trigemeo V
Oftálmico
Maxilar
Mandibular
Porção motora dos músculos da mastigação
Facial VII
Olfatório I
Óptico II
Troclear IV
Nervus intermedius
Abducente VI
Vestibulocochlear VIII
Cochlear
Vestibular
Glossofaríngeo IX
Acessório XI
Hipoglosso XII
Fibras eferentes
Fibras Aferentes
Vago X

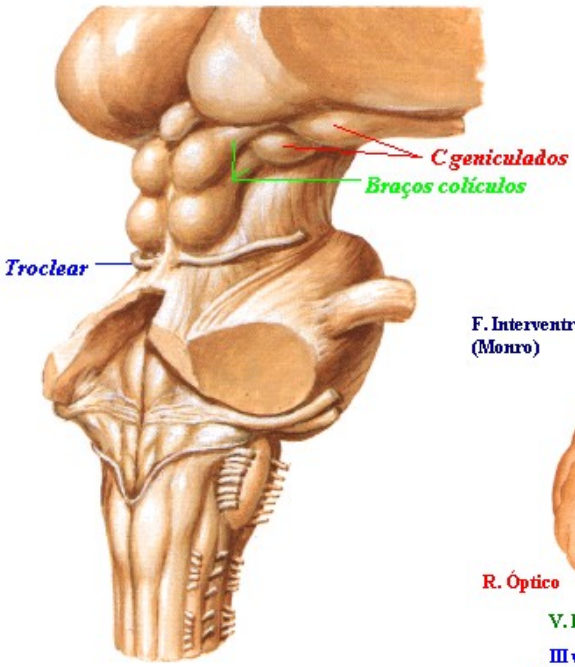
C geniculados
Braços colículos
Troclear

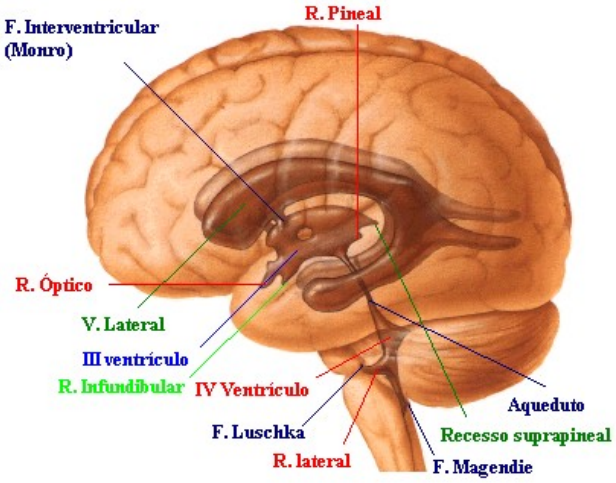
F. Interventricular (Monro)
R. Pineal
R. Óptico
V. Lateral
III ventrículo
R. Infundibular
IV Ventrículo
F. Luschka
R. lateral
Aqueduto
Recesso suprapineal
F. Magendie

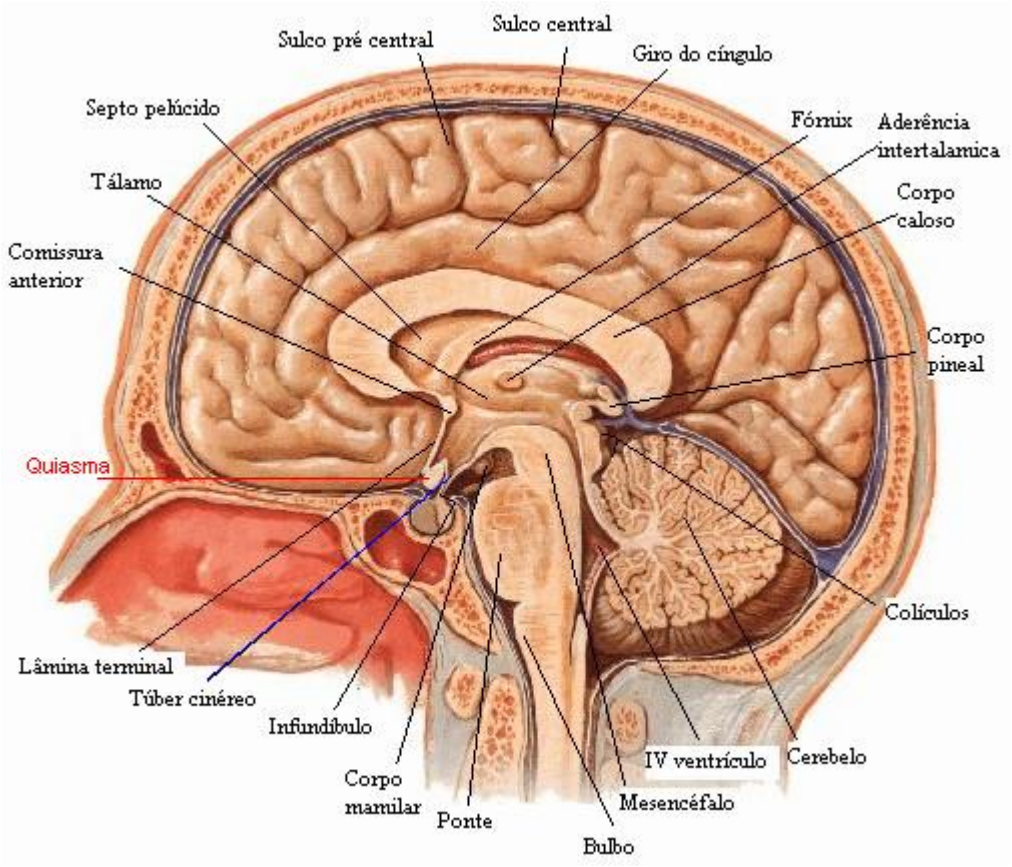
Sulco pré central
Sulco central
Giro do cíngulo
Septo pelúcido
Fórnix
Aderência intertalamica
Tálamo
Corpo caloso
Comissura anterior
Corpo pineal
Quiasma
Colículos
Lâmina terminal
Túber cinéreo
Infundíbulo
IV ventrículo
Cerebelo
Corpo mamilar
Mesencéfalo
Ponte
Bulbo

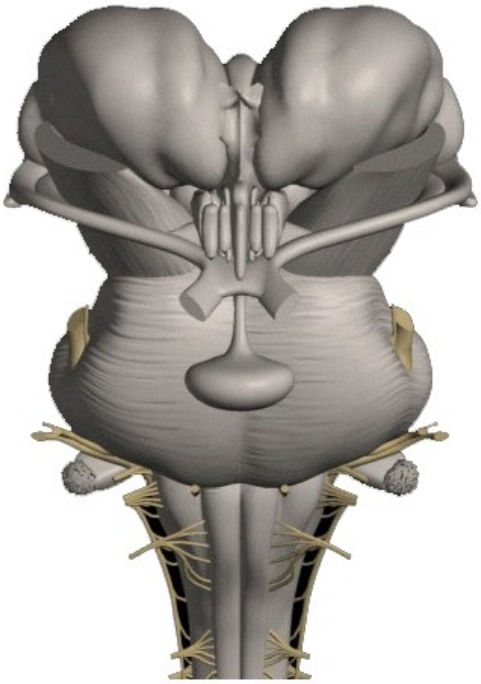

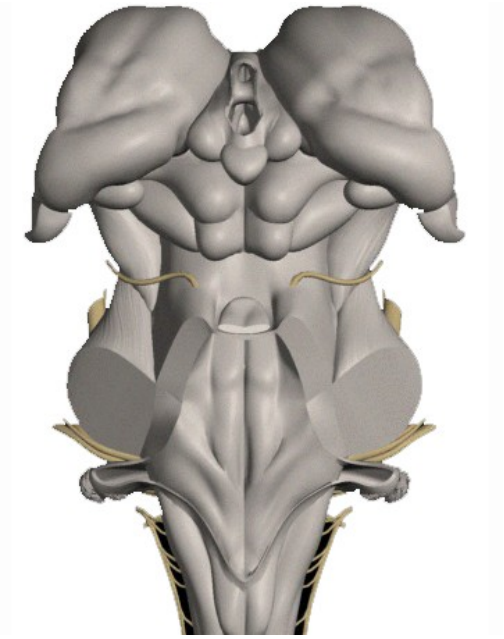

CORAÇÃO E VASOS DA BASE

Não risque as peças, utilize os estiletes marcadores para apontar as estruturas.

Observe, no cadáver e nos modelos, a **cavidade torácica** reconhecendo os órgãos nela contidos. Reconheça os **pulmões direito e esquerdo** e, entre eles, no **mediastino médio**, o **coração** envolvido pelo **saco pericárdico**: identifique o **pericárdio fibroso** e o **pericárdio seroso** identificando o **folheto parietal e o folheto visceral ou epicárdio.** Veja a **posição** do coração que está disposta obliquamente com sua maior porção situada à esquerda do plano mediano. Observe suas faces: esterno-costal, diafragmática e pulmonar ou esquerda. Fora da cavidade torácica posicione o coração anatomicamente, lembre-se que a artéria aorta ao sair do VE descreve uma curvatura para trás e para a esquerda.

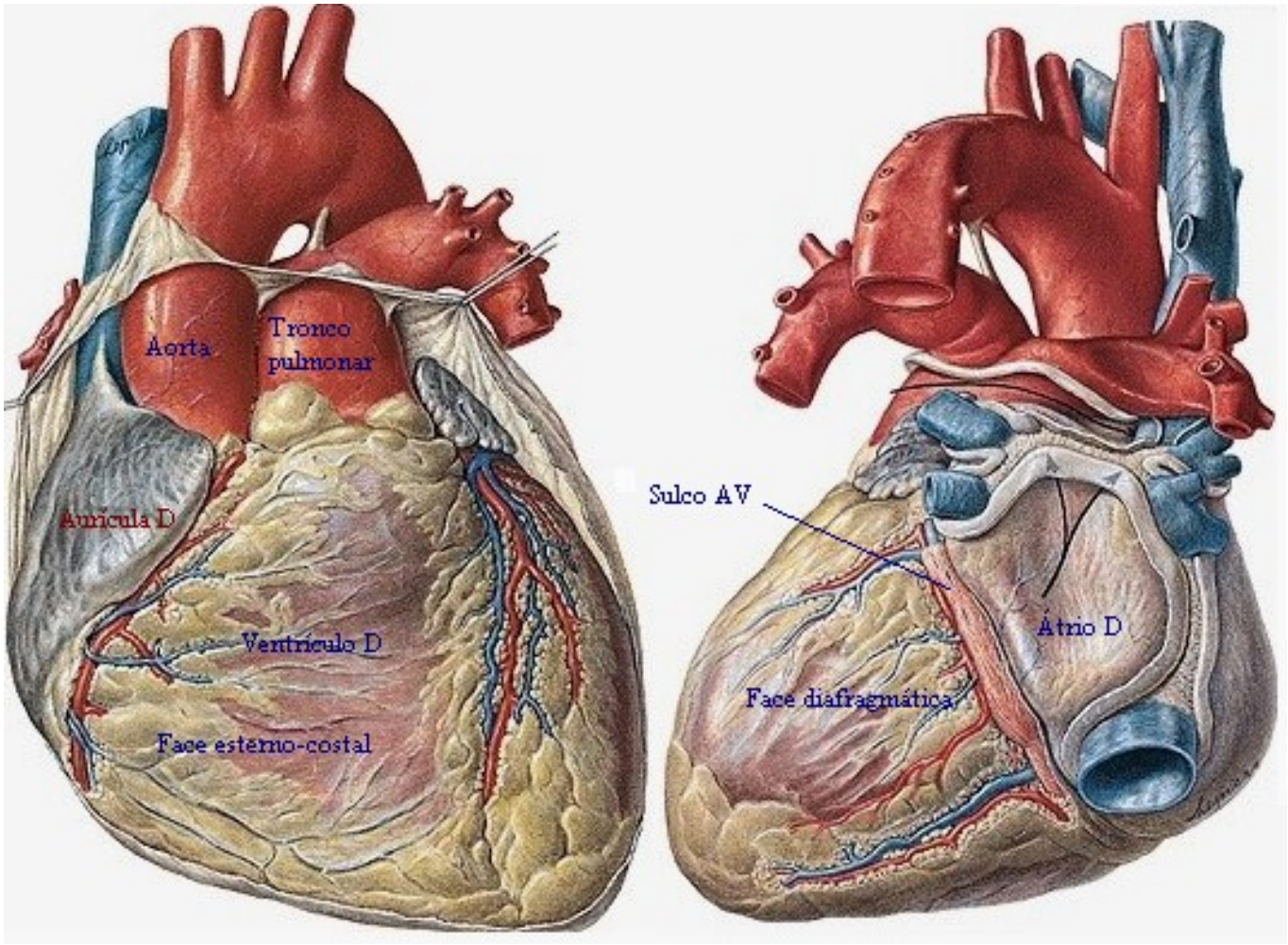

Identifique os **vasos da base do coração**: o **tronco pulmonar**, que logo se bifurca em **artérias pulmonares: direita e esquerda,** a **artéria aorta,** o mais calibroso vaso da base do coração, que inicialmente dirige-se para cima (**aorta ascendente**) e depois para trás e para a esquerda, formando o **arco aórtico** onde pode identificar o **tronco braquiocefálico,** que se divide em **artéria subclávia direita e artéria carótida comum direita,** a seguir a **artéria carótida comum esquerda.** Na **morfologia externa do coração, i**dentifique, superiormente, a **base** e o **ápice, os átrios, ventrículos** e o **sulco átrio-ventricular ou coronário**, que demarca o limite entre os dois**.** Identifique os **sulcos interventriculares anterior e posterior** onde você pode observar a presença de veias e artérias coronárias. identifique as faces: esterno-costal, diafragmática e pulmonar ou esquerda.

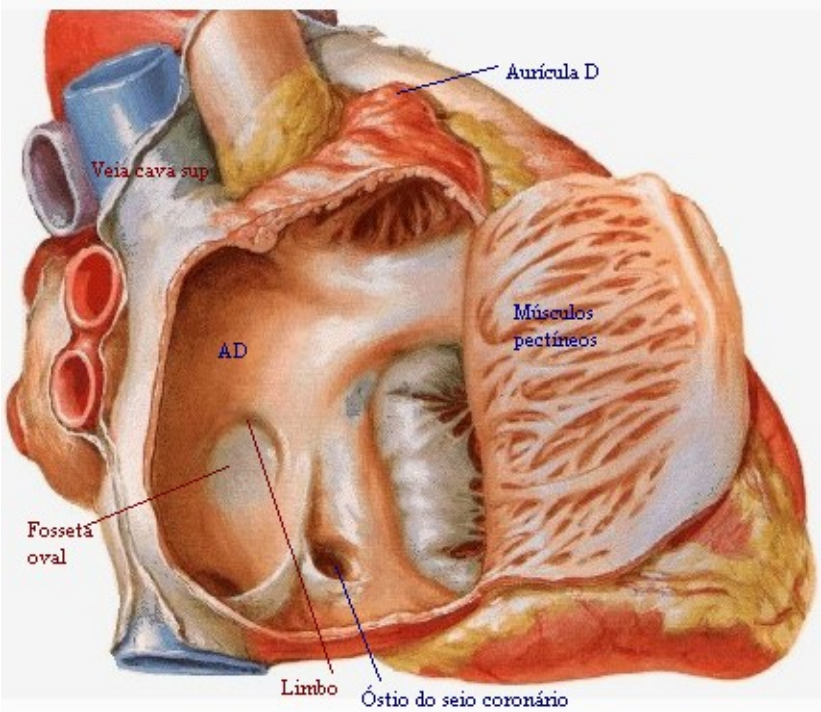

Identifique a **veia cava superior** e a **veia cava inferior** que chegam ao átrio D juntamente com o óstio do seio coronário. Chegando ao átrio E identifique as **veias pulmonares:** em número de quatro, duas direitas e duas esquerdas, que conduzem sangue arterial proveniente dos pulmões. Identifique as **aurículas direita e esquerda**, que recebem esse nome por serem semelhantes ao pavilhão auricular.

No **átrio direito** identifique: a **aurícula direita; os músculos pectíneos** e a **fossa oval e seu limbo** que estão na parede do septo inter-atrial. Observe os **óstios da veia cava superior, da veia cava inferior e do seio coronário.**

No átrio esquerdo, identifique a aurícula esquerda e os óstios das veias pulmonares; observe que o óstio atrioventricular esquerdo é guarnecido pela valva atrioventricular esquerda (mitral ou bicúspide), constituída por duas válvulas ou cúspides, (anterior e posterior). No **ventrículo direito,** identifique os **músculos papilares (anterior, posterior e septal)**, nos quais se prendem as **cordas tendíneas,** que partem das cúspides da valva atrioventricular; identifique o **óstio do tronco pulmonar,** guarnecido pela **valva,** constituída por três **válvulas semilunares (anterior, direita e esquerda).**

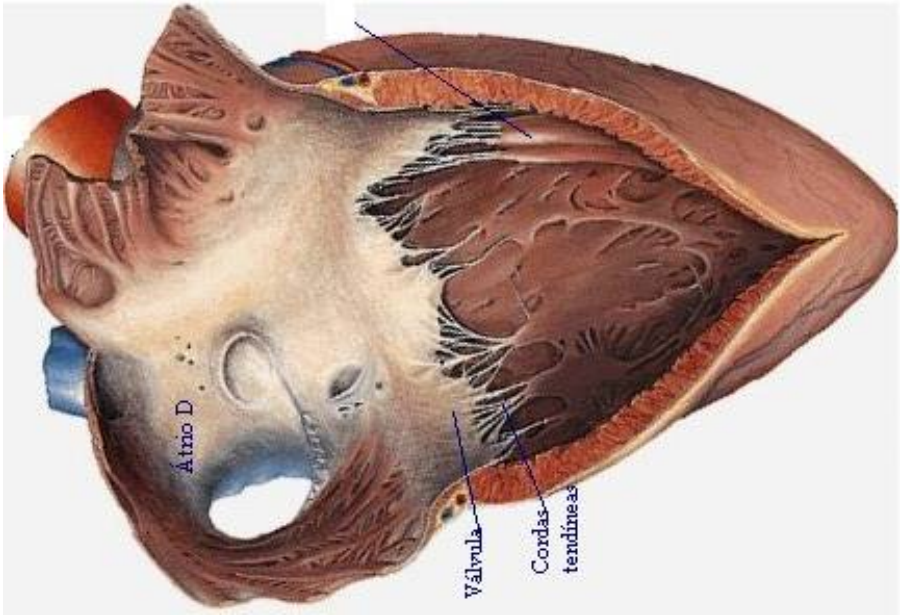

Observe ainda os relevos da musculatura, denominados **trabéculas cárneas (cristas, pontes e músculos pilares); e, a trabécula septo marginal ou feixe moderador.**

No **ventrículo esquerdo,** identifique os **músculos papilares (anterior e posterior),** as **cordas tendíneas,** as **trabéculas cárneas,** e o **óstio da aorta,** guarnecido pela **valva** constituída por três **válvulas semilunares (posterior, direita e esquerda).**

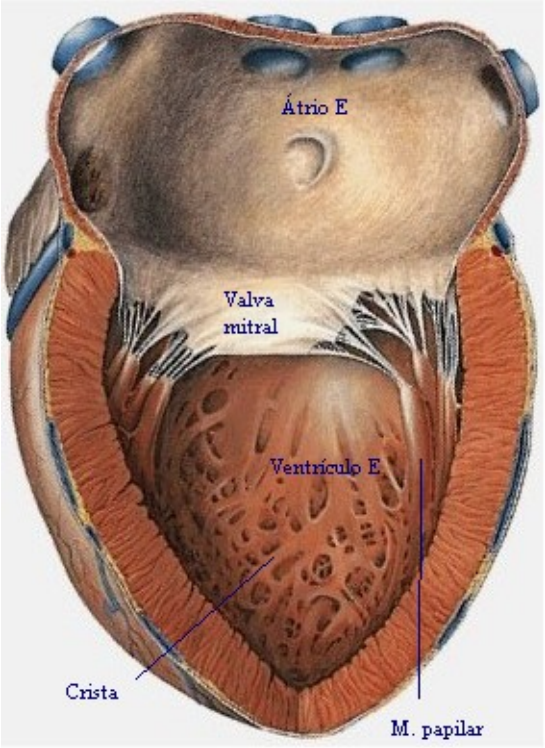

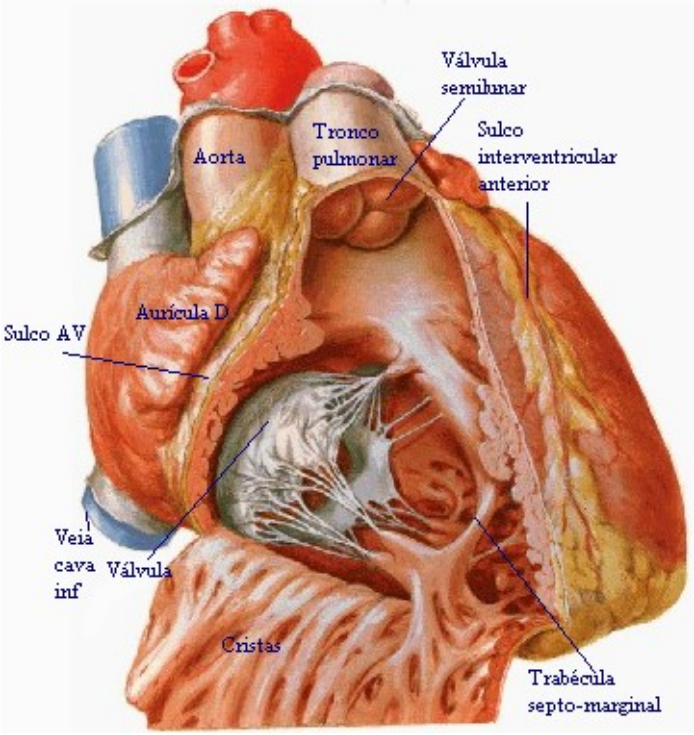

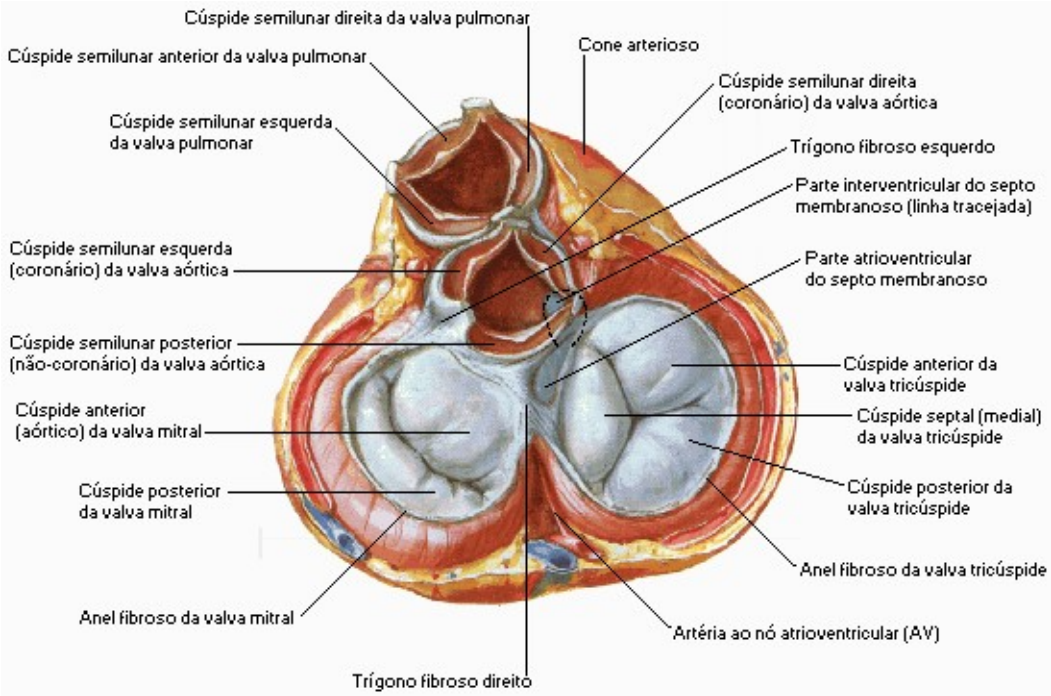

Em corações abertos, identifique os septos cardíacos, **inter-atrial** e **septo inter-ventricular**, que separa o coração em duas metades. No **hemi-coração direito** circula sangue venoso, e no **hemi-coração esquerdo** sangue arterial. Identifique, ainda, a comunicação entre átrio e ventriculo no qual estão os **óstios atrioventriculares direito** e **esquerdo,** guarnecidos, respectivamente, pelas **valvas atrioventriculares, direita ou tricúspide,** formada por três válvulas**, e a esquerda ou bicúspide ou mitral,** formada por duas válvulas.

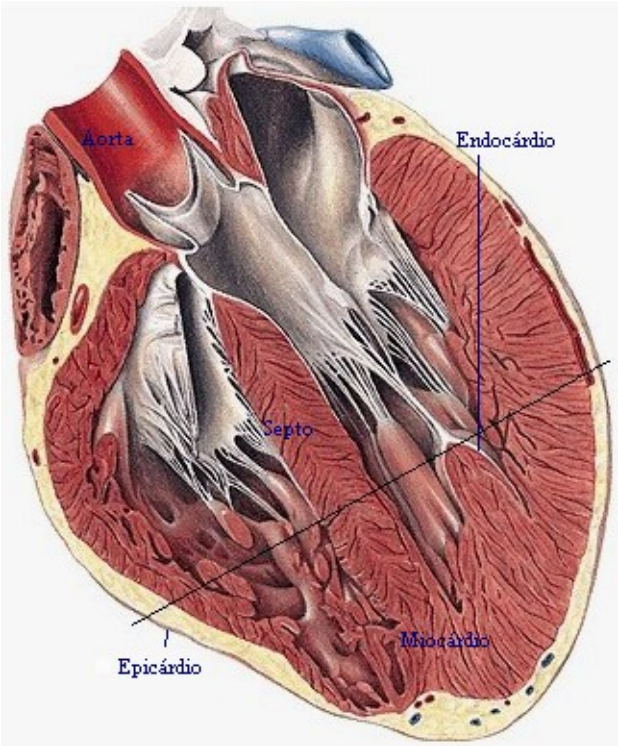

O coração é um órgão essencialmente muscular: entre o **epicárdio,** que o reveste externamente, e o **endocárdio,** que reveste internamente, a massa muscular constitui o **miocárdio.** Os feixes de fibras musculares cardíacas inserem-se no **esqueleto fibroso do coração**, constituído por anéis de tecido conjuntivo **(anéis fibrosos)** que circundam os óstios valvares e arteriais.

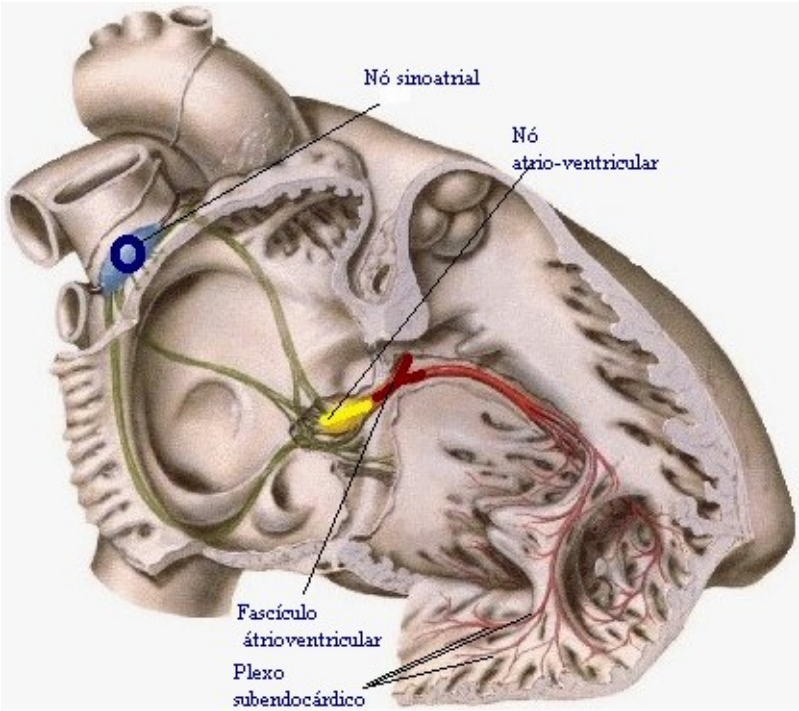

SISTEMA RESPIRATÓRIO

Não risque as peças, utilize os estiletes marcadores para apontar as estruturas.

Observe a forma do **dorso do nariz** e identifique no **nariz: base, narinas, ápice, asas e a columela.** Examine um crânio e identifique os ossos que formam o **esqueleto ósseo** do nariz (processos frontais das maxilas e osso nasal). Identifique a **abertura piriforme** (abertura anterior visualizada no esqueleto) e as **coanas (**abertura posterior).
Observe através da abertura piriforme a **cavidade nasal;** identifique a formação do **septo nasal ósseo (lâmina perpendicular do etmóide, osso vômer e cartilagem do septo).**
Identifique: **vestíbulo nasal, límen nasal e a cavidade nasal propriamente ditam.**

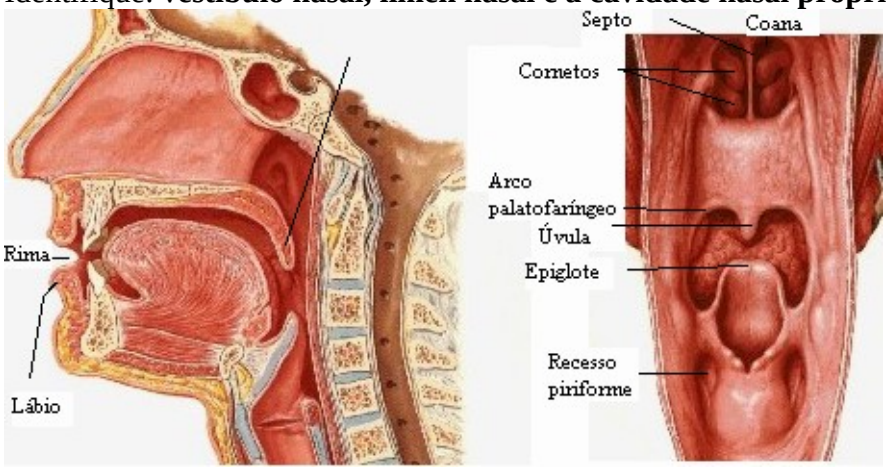

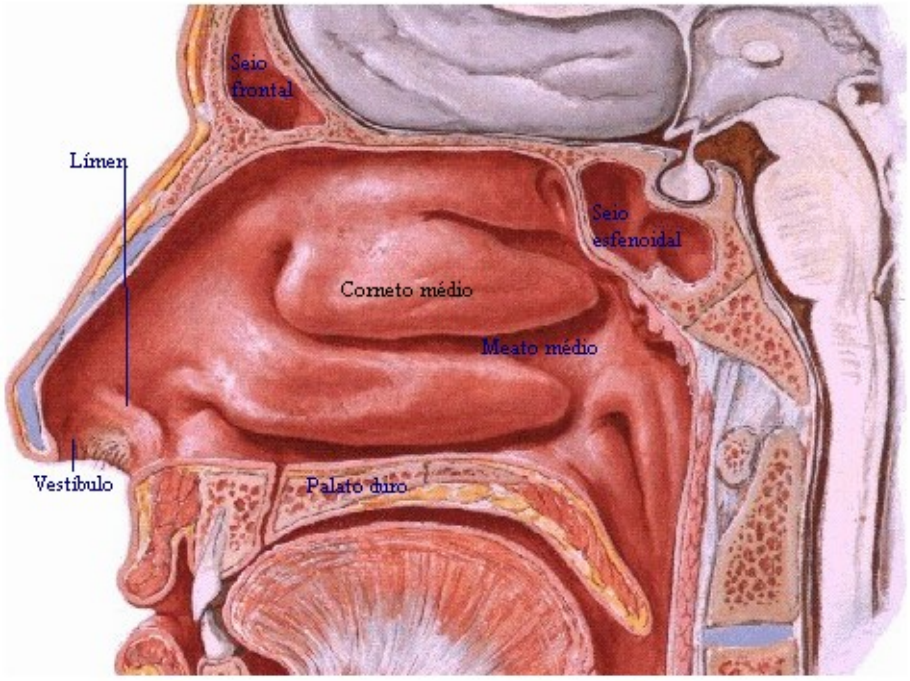

Em uma hemi-cabeça, na qual foi retirado o septo nasal, identifique as **conchas nasais superior, média e inferior,** e os **meatos nasais superior, médio e inferior, as conchas nasais superiores e médias** fazem parte do osso etmóide, enquanto que as **inferiores** são ossos próprios da face.
Identifique as aberturas dos seios paranasais e a abertura do ducto naso-lacrimal; identifique os seios paranasais.
Localize a faringe e identifique suas partes: **nasofaringe, orofaringe e laringo-faringe.** Na nasofaringe, delimite as coanas, e identifique o **tórus tubário,** o **óstio faríngeo da tuba auditiva** e a **tonsila faríngea** (referida como **adenóide** quando inflamada). Por trás do tórus tubário identifique o recesso faríngeo e partindo do tórus as pregas: **salpingo-nasal, salpingo-faríngea e salpingo-palatina.**

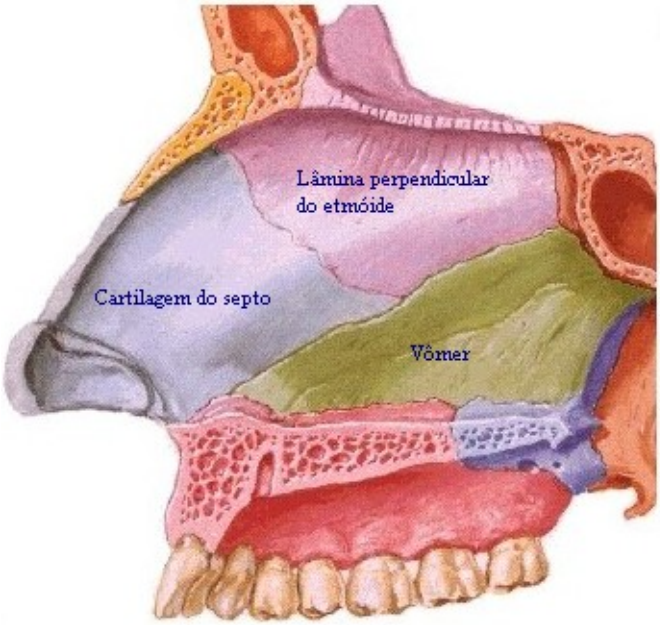
Lâmina perpendicular
do etmóide
Cartilagem do septo
Vômer

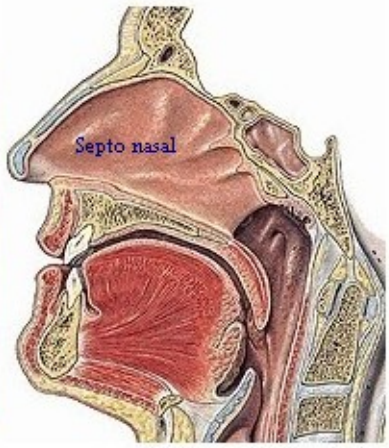
Septo nasal

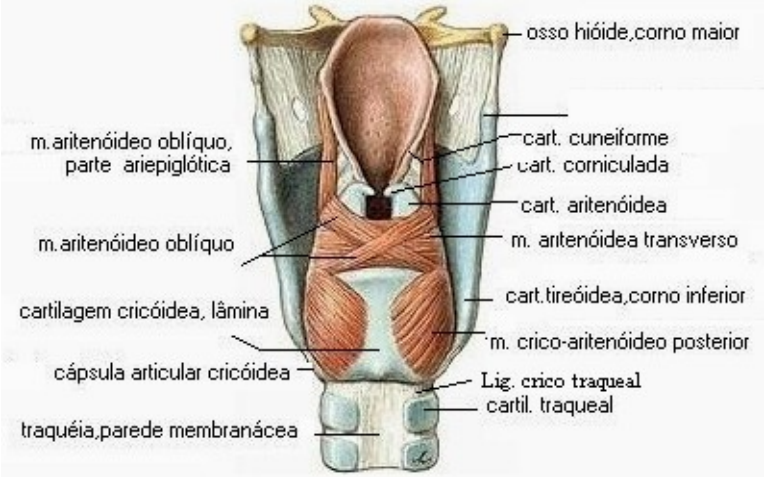
osso hióide,corno maior
m.aritenóideo oblíquo,
parte ariepiglótica
cart. cuneiforme
cart. corniculada
cart. aritenóidea
m.aritenóideo oblíquo
m. aritenóidea transverso
cart.tireóidea,corno inferior
cartilagem cricóidea, lâmina
m. crico-aritenóideo posterior
cápsula articular cricóidea
Lig. crico traqueal
cartil. traqueal
traquéia,parede membranácea

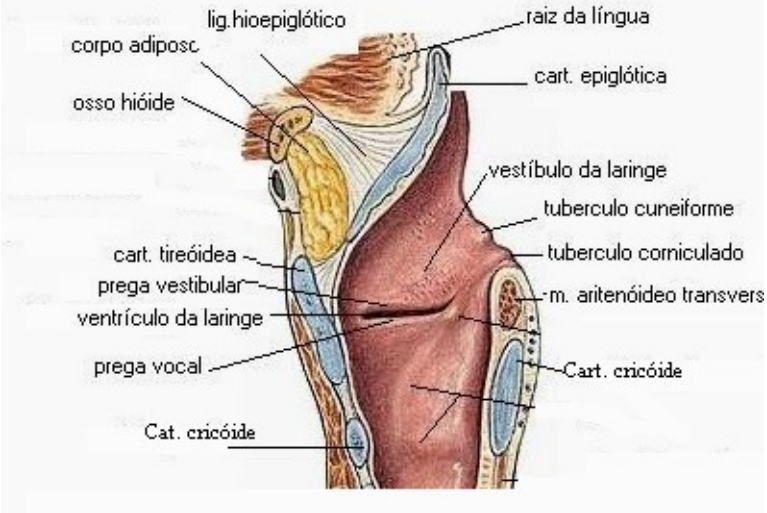
lig.hioepiglótico
raiz da língua
corpo adiposo
cart. epiglótica
osso hióide
vestíbulo da laringe
tuberculo cuneiforme
cart. tireóidea
tuberculo corniculado
prega vestibular
m. aritenóideo transvers
ventrículo da laringe
prega vocal
Cart. cricóide
Cat. cricóide

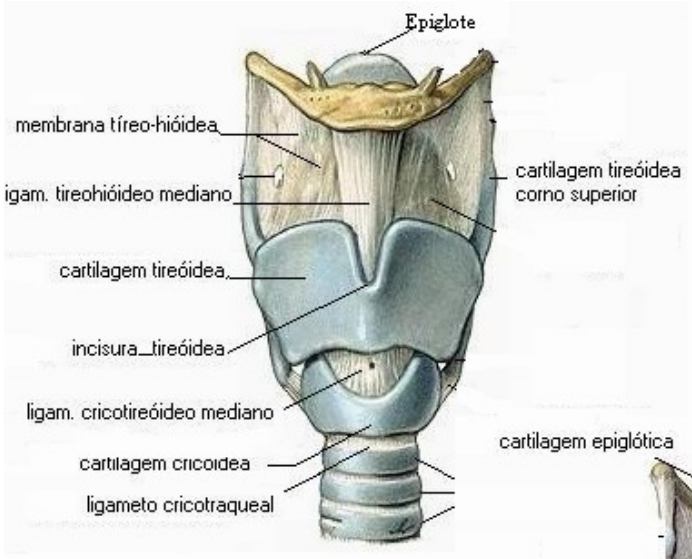

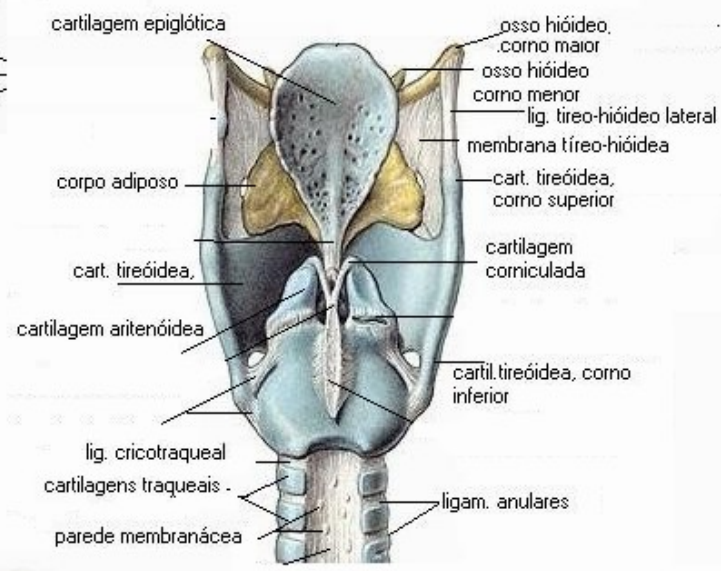

Observe em uma laringe isolada, e em peças plásticas, identifique as **cartilagens da laringe: epiglótica, tireóide (proeminência, cornos, incisura), cricóide, aritenóides e corniculadas;** verifique como estas cartilagens estão unidas umas às outras por ligamentos e músculos. Observe a **cavidade laríngica** e identifique suas porções: o ádito da laringe, o vestíbulo e a cavidade infra-glótica; **as pregas vestibulares** (**cordas vocais falsas),** as **pregas vocais (cordas vocais verdadeiras**), e o **ventrículo da laringe (**lembre-se que neste, encontra-se a **tonsila laríngica**).

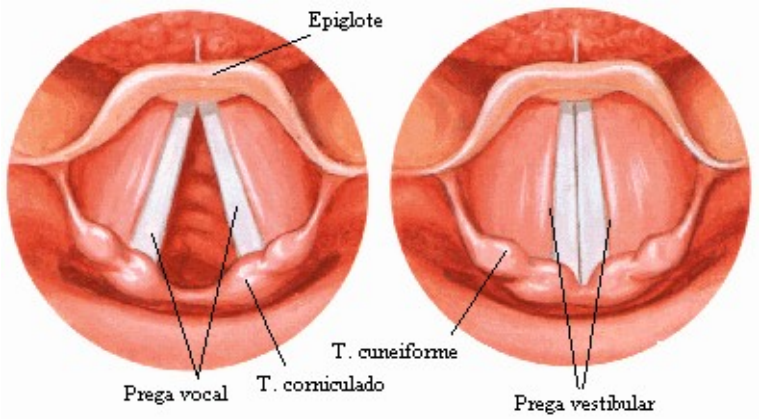

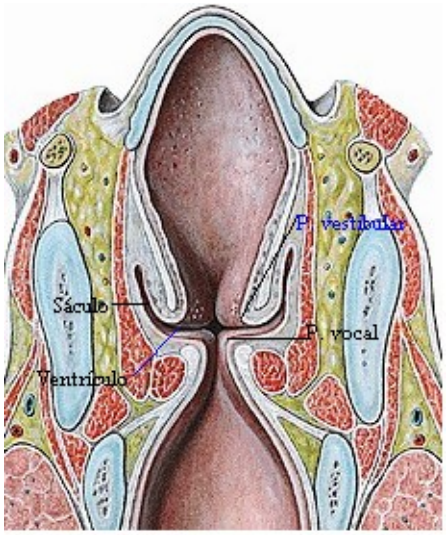

Localize a traquéia e veja sua bifurcação dando origem aos **brônquios principais, direito e esquerdo**, identifique os **anéis traqueais**, em forma de C, de tal modo que a **parede posterior é membranácea**; observe os **ligamentos anulares.** Identifique a estrutura dos brônquios principais e suas características (o calibre, comprimento e direção).

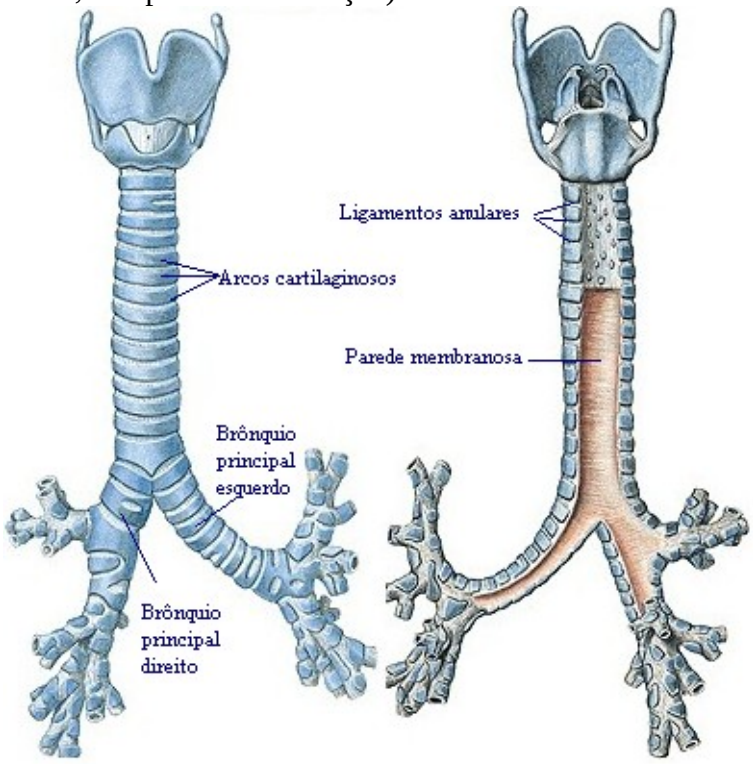

No cadáver, identifique a **pleura pulmonar visceral** e a **pleura parietal;** observe como os pulmões "descansam" sobre o **músculo diafragma.** Em peças isoladas, identifique o **ápice** e as **faces do pulmão** (costal, mediastinal e diafragmática).

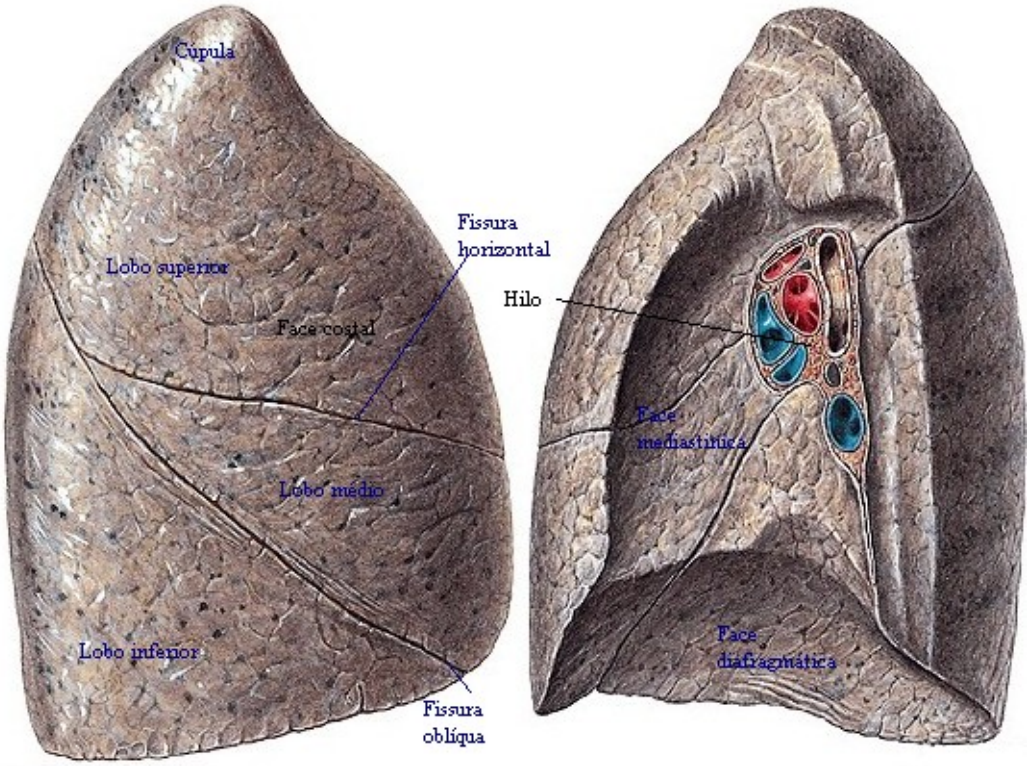

No pulmão D identificar **lobos superior, médio e inferior** e as **fissuras (oblíqua e horizontal). No pulmão E, identifique os lobos, superior e inferior e a língula,** localizada na porção inferior do lobo superior. **N**ote as diferenças entre os pulmões direito e esquerdo. Na face medial dos pulmões, identifique o **hilo do pulmão esquerdo (**artéria brônquio e veia) e do pulmão D (brônquio, artéria e veia); que são os elementos que constituem a **raiz do pulmão,** juntamente com nervos e linfáticos.

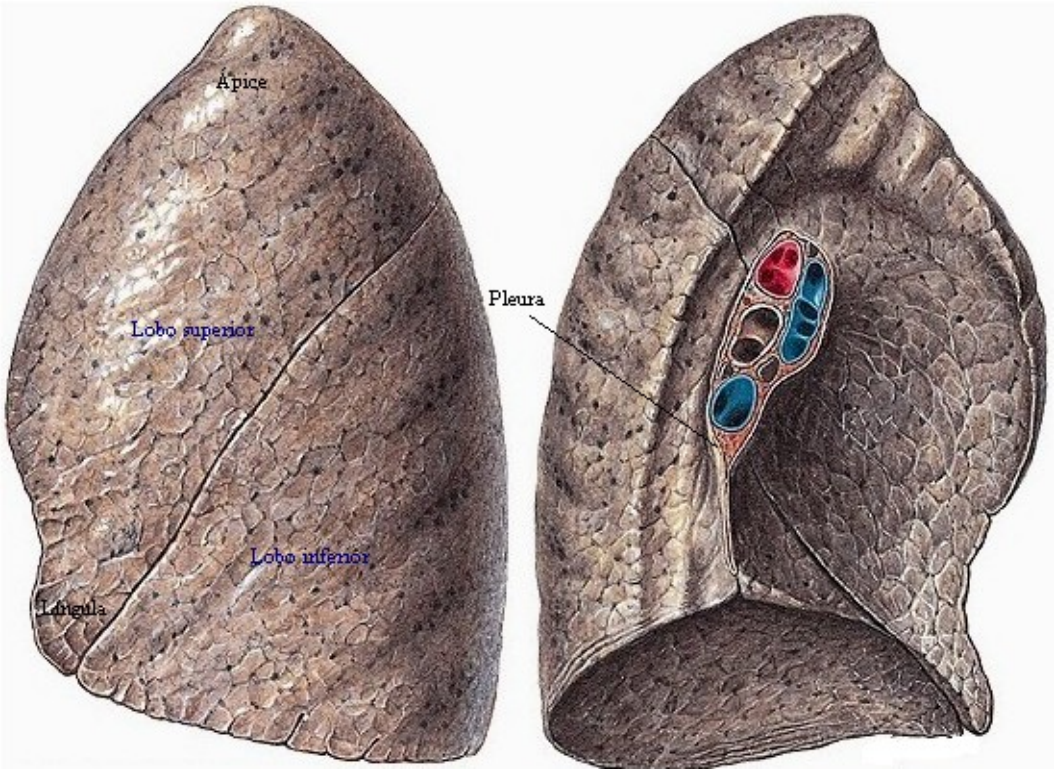

Não risque as peças, utilize os estiletes marcadores para apontar as estruturas.

Sistema Digestivo

Iniciaremos o estudo do sistema digestivo pela **BOCA** que ocupa a porção mais inferior da face estando dividida em **vestíbulo e cavidade bucal propriamente dita**. O vestíbulo está limitado anteriormente pelos lábios, lateralmente pelas bochechas e póstero-medialmente pelos dentes e gengivas. Os lábios estão separados pela r**ima oral** e unidos nas extremidades pelas **comissuras labiais**.
A cavidade bucal está limitada antero-lateralmente pelas arcadas dentárias, superiormente pelo **palato duro**, inferiormente pelo soalho da boca e posteriormente pelo **palato mole** que é fibro-muscular.
Observando a boca aberta numa vista anterior, identificamos o palato duro formado pelos processos palatinos da maxila e laminas horizontais do osso palatino. O palato mole tem uma projeção mediana, a **úvula palatina** de onde partem dois arcos, um em direção à base da língua que é o **arco palato-glosso** ou pilar anterior e outro, em direção a faringe, **arco palato-faríngeo** ou pilar posterior. Identifique a **tonsila palatina** entre os dois pilares.

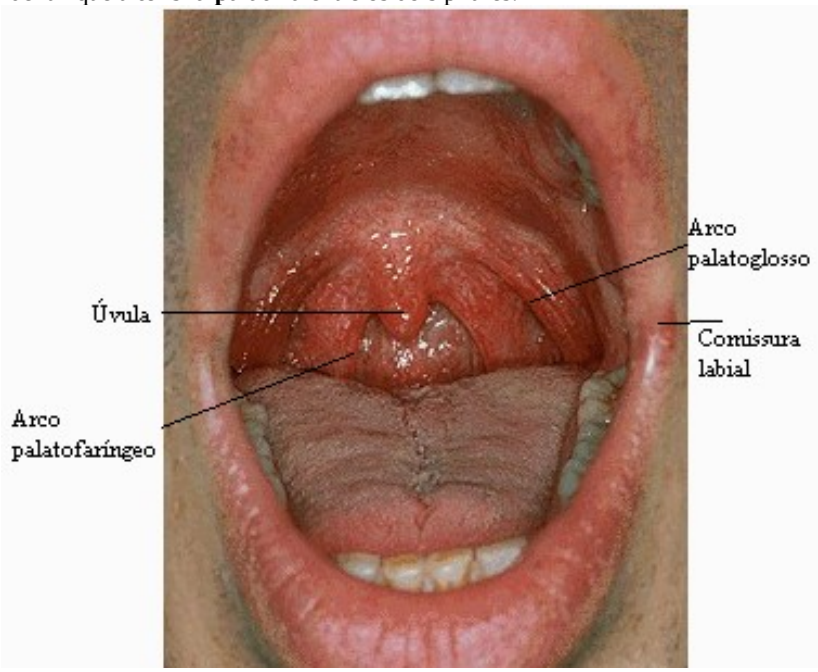

A língua é um órgão muscular localizada no soalho da boca onde devemos identificar as **faces**: dorsal e ventral e as margens direita e esquerda além do ápice. O **sulco terminal**, em forma de V, divide a língua em uma porção posterior denominada **raiz** e uma porção anterior que corresponde ao **dorso**, no vértice deste sulco encontramos o **forame cego**. As **tonsilas linguais** formadas por nódulos linfóides agrupados, se localizam porção posterior do dorso da língua. As papilas linguais, na região anterior, podem ser de quatro tipos: papilas valadas anteriormente ao sulco terminal; papilas fungiformes, no dorso e margens da língua,; filiformes, distribuídas pelo dorso e folheadas, nas margens da língua. Na face ventral identificaremos uma prega mediana que é o **freio da língua**.
Identificar os dentes implantados nos alvéolos dentários dos maxilares e da mandíbula e as gengivas que são estruturas muco periósticas.

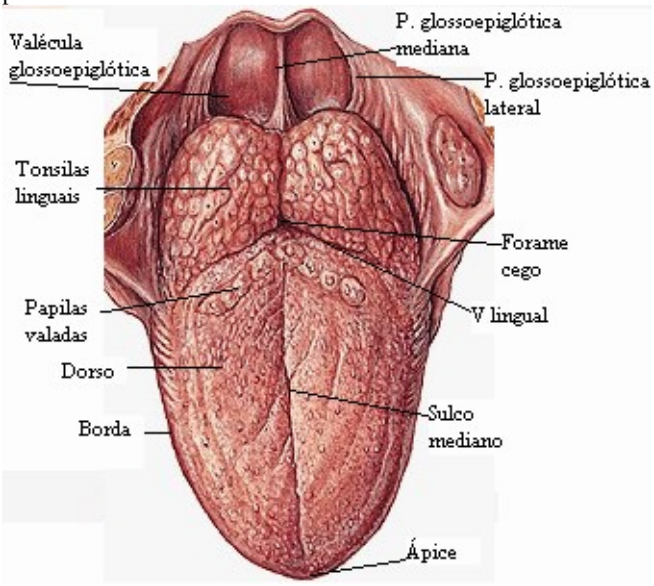

A faringe se localiza posteriormente as fossas nasais, boca e laringe, dividindo-se em três porções: Naso-faringe – onde identificaremos: **óstio faríngeo da tuba auditiva, tórus tubário, pregas: salpingo-nasal, salpingo-palatina e salpingo-faríngea, tonsilas faríngeas, recesso faríngeo** e suas comunicações: com as fossas nasais através das coanas, com a oro-faringe pelo istmo faríngeo e com a orelha média por meio da tuba auditiva. No Oro-faringe - encontramos: arco palatoglosso, arco palato-faríngeo, fossa tonsilar, tonsila palatina, **pregas glosso-epiglóticas mediana e laterais e as valéculas glosso-epiglóticas**. Comunica-se com a cavidade bucal através do istmo das fauces e inferiormente com a laringo-faringe. Na Laringo-faringe - identificamos os **recessos piriformes**. A laringo-faringe comunica-se com a laringe através do ádito e inferiormente vai se comunicar com o esôfago.

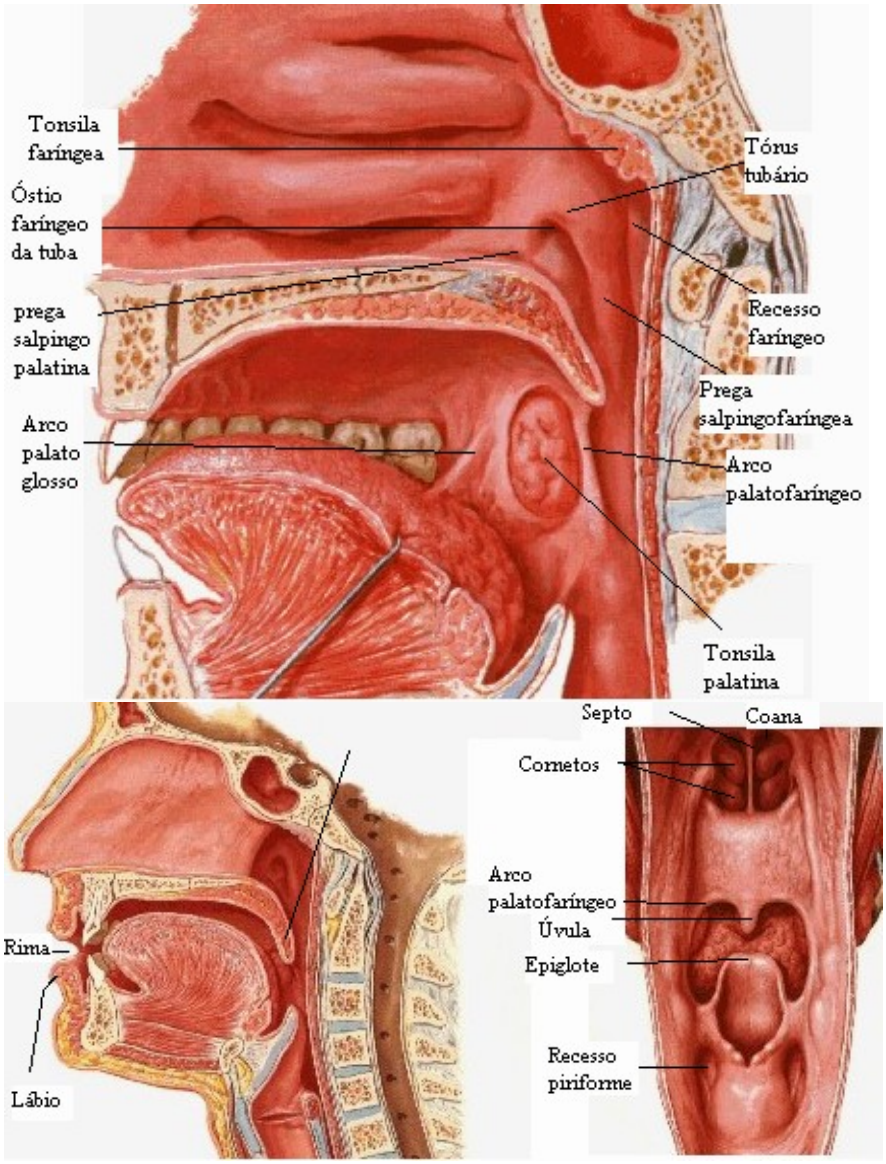

O **esôfago** se comunica com o estômago através do **óstio cárdia**. Lembrar dos estreitamentos cricóideo, aórtico-brônquico, diafragmático e cárdico.

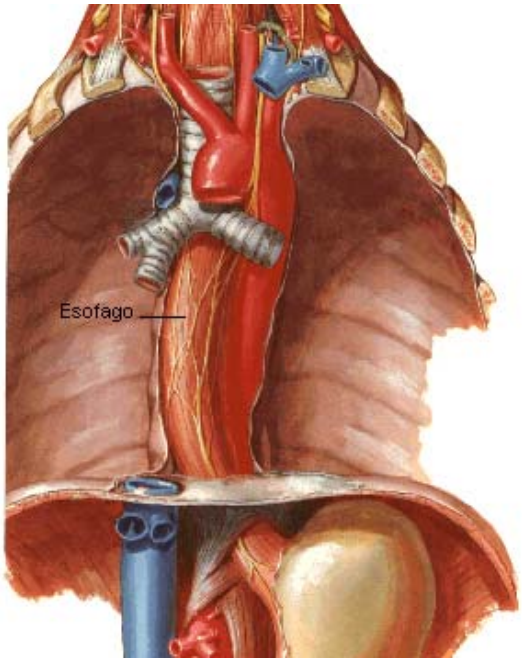

ESTÔMAGO: Comunica-se superiormente com o esôfago e inferiormente com o duodeno através do **piloro**. Identificaremos a borda lateral, **grande curvatura**, de onde parte o omento maior e a borda medial que é a p**equena curvatura** onde identificamos o omento menor (ligamento gastro-hepático). É dividido em fundo, corpo e antro.

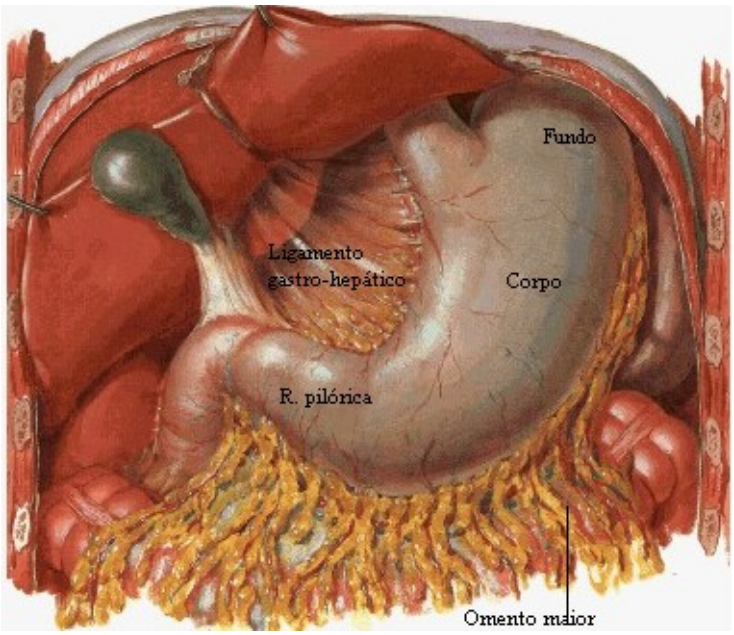

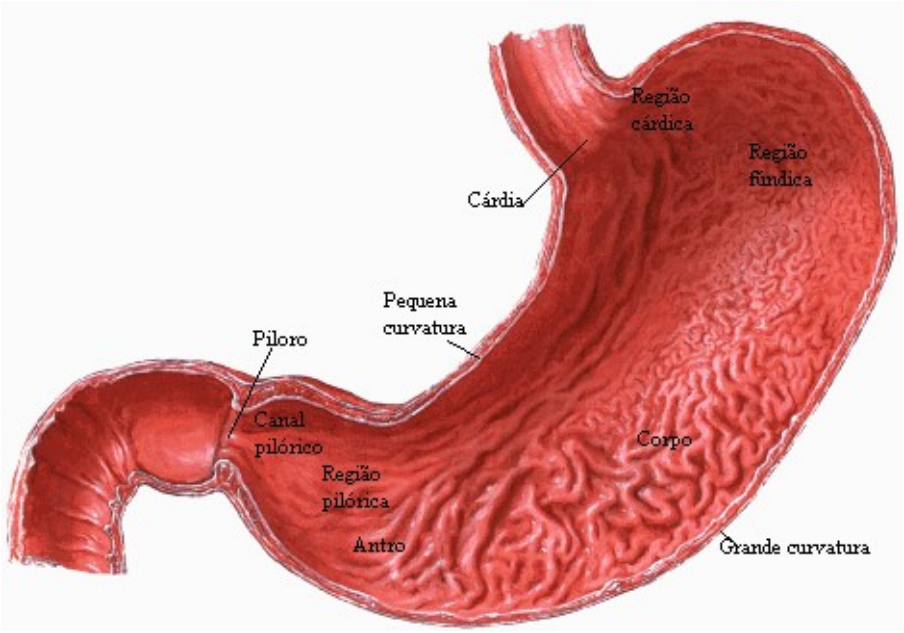

INTESTINO DELGADO: É dividido em duas porções: **duodeno e jejuno-íleo**. O duodeno com a forma da letra C apresenta **quatro porções**: primeira ou superior, segunda ou descendente, terceira ou horizontal e quarta ou ascendente. Em sua porção descendente identificaremos a **papila duodenal maior** onde desembocam o duto colédoco e o duto pancreático principal, e dois cm acima a **papila duodenal menor** onde desemboca o duto pancreático acessório. Internamente identificamos inúmeras pregas em sua mucosa denominada transversas. O
Jejuno-íleo, continuação do duodeno estende-se até a junção íleo cecal. Devemos identificar as **alças intestinais** e o **mesentério** que é uma expansão de peritônio que vai fixar e nutrir o jenuno-íleo, com suas pregas circulares.

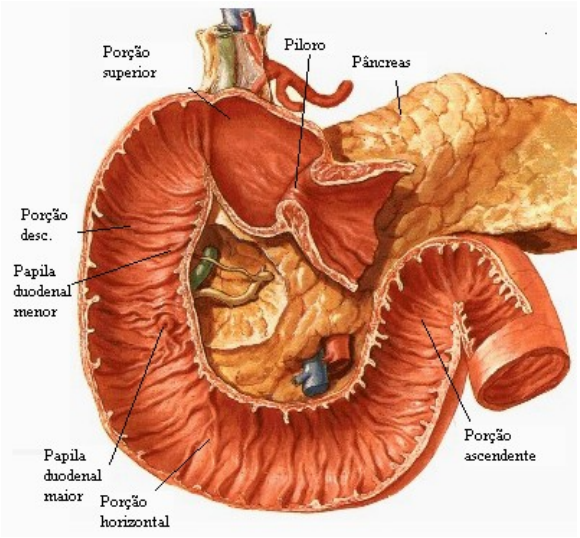

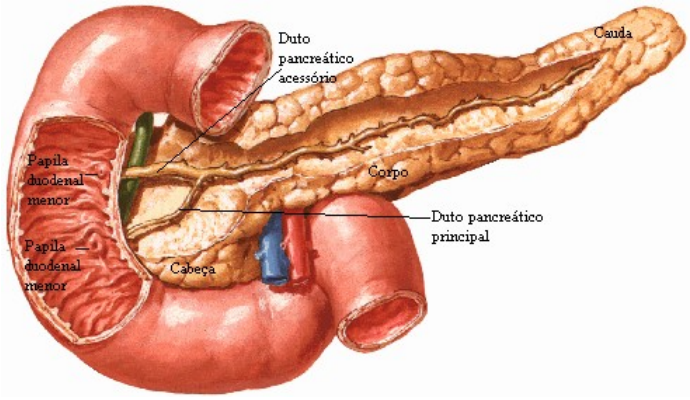

INTESTINO GROSSO: Inicia-se na junção íleo-cecal indo até o orifício anal, apresenta características como: **apêndices omentais ou epiplóicos** que são glóbulos de gordura revestidos por peritônio, **haustros ou bosseladuras** que são dilatações saculiformes em todo seu trajeto e **tênias** que são fitas musculares em número de três que percorrem o intestino grosso no sentido longitudinal. Divide-se em: ceco, colo ascendente, colo transverso, colo descendente, colo sigmóide, e Reto. No ceco identificamos o apêndice cecal que está fixado pelo mesenteríolo. No interior do ceco encontramos o **óstio íleo-cecal** contornado pela valva que é formada por duas válvulas uma superior e outra inferior. O **mesocolo** é responsável pela sua fixação e nutrição, suas pregas são semicirculares sendo no reto as colunas retais e entre elas os seios retais.

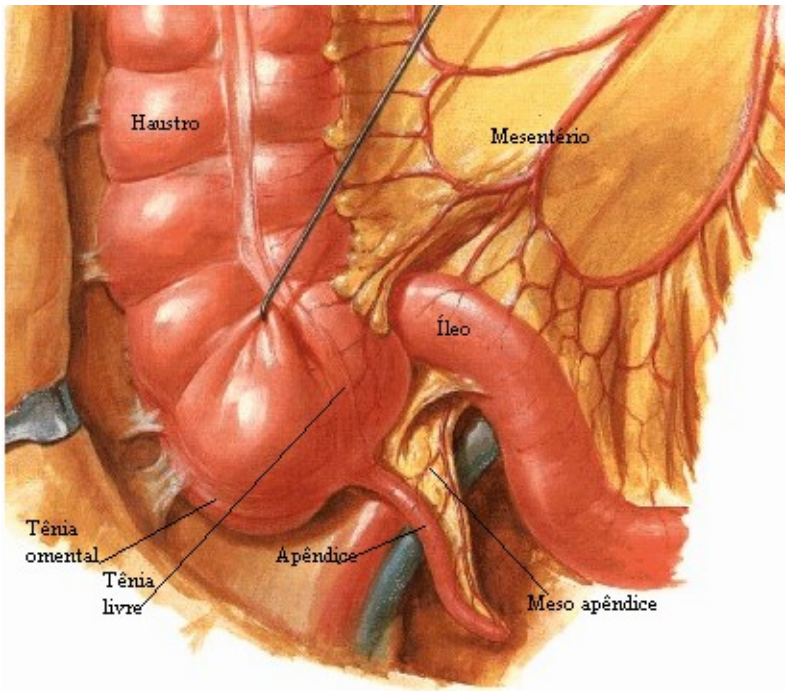

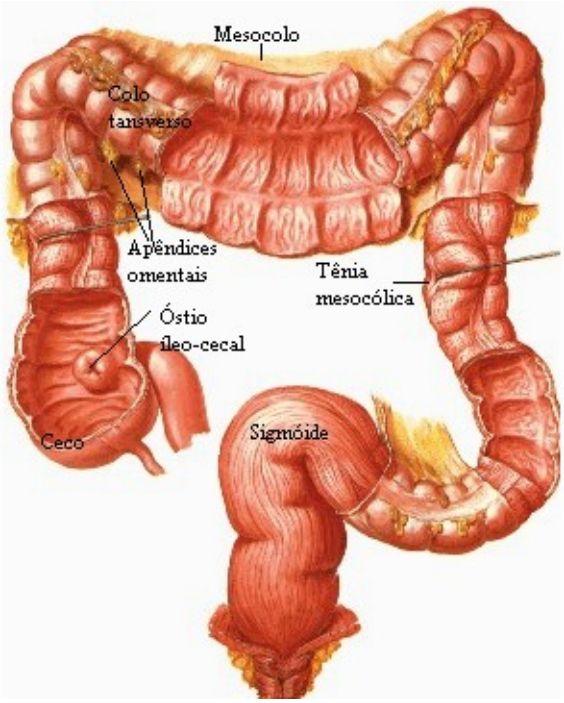

FÍGADO: apresenta uma face a**ntero-superior ou diafragmática** e outra **póstero-inferior ou visceral**. Os lobos hepáticos são: **direito, esquerdo, quadrado e caudado**. Na sua face visceral podemos identificar: **veia cava inferior, vesícula biliar** alojada na fossa cística e o pedículo: **duto hepático comum, veia porta e artéria hepática**. Os ligamentos são: Ligamento **Falciforme** entre os lobos direito e esquerdo (face diafragmática), Ligamento **Venoso**, Ligamento **Redondo** - na porção inferior da fissura longitudinal, ligamento **Coronário**, ligamentos **Triangulares**, direito e esquerdo, nas extremidades do ligamento coronário. As vias biliares representadas pelo duto hepático direito e esquerdo que se unem para formar o duto hepático comum que vai se unir ao duto cístico proveniente da vesícula biliar para dar origem a um único duto que é o colédoco. Devemos identificar a vesícula biliar.
PÂNCREAS: é contornado pelo duodeno, divide-se em cabeça, corpo e cauda. Identificar duto pancreático principal duto pancreático acessório. GLÂNDULAS SALIVARES: Parótida, Submandibular e Sublingual.

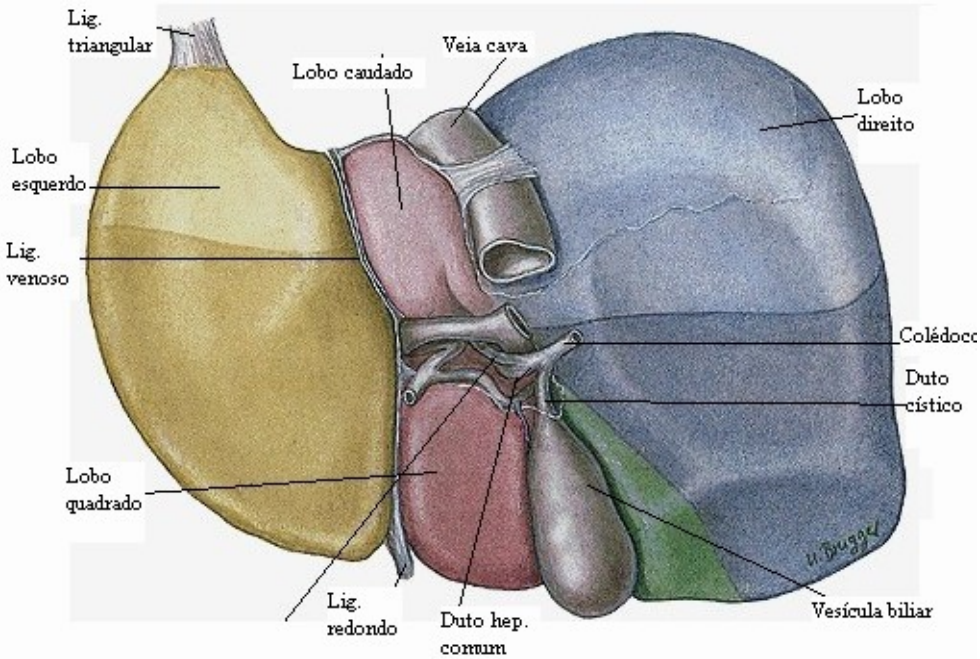

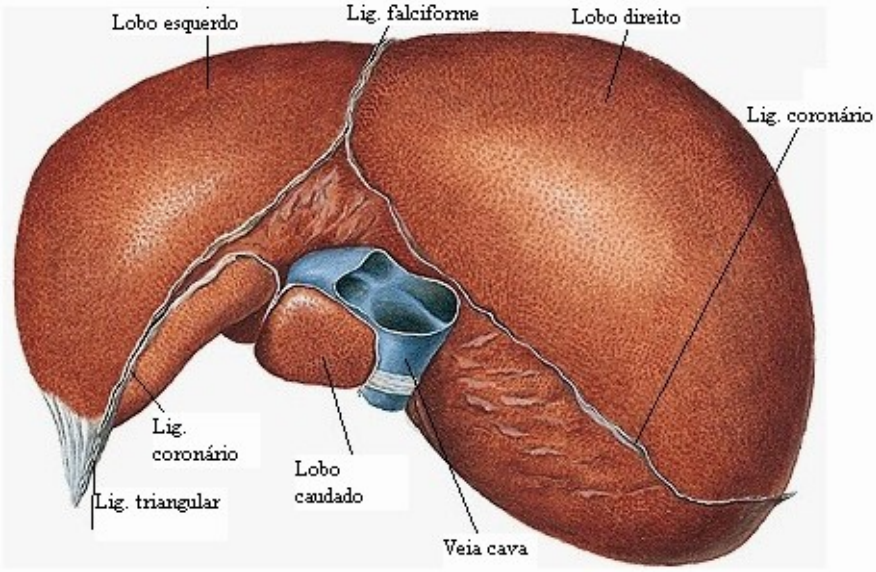

SISTEMA URO-GENITAL

Não risque as peças, utilize os estiletes marcadores para apontar as estruturas.

Observe, no cadáver e, nos modelos à **cavidade abdominal** reconhecendo os órgãos nela contidos. Reconheça os **RINS** identificando suas **faces** anterior e posterior, **pólos** superior e inferior, **bordas** lateral e medial, identificando nesta o hilo (seio renal) por onde vão penetrar os elementos do pedículo. O envoltório mais externo do rim é a **cápsula** renal que também deve ser observada. Em um corte coronal identifique a **camada cortical** com as **colunas renais** que penetram na **camada medular** onde identificaremos as **pirâmides** e nos seus ápices as **papilas** renais que são abraçadas pelos **cálices renais menores** que se unem formando os **cálices renais maiores** que por sua vez se unem para constituir a **pelve renal.**

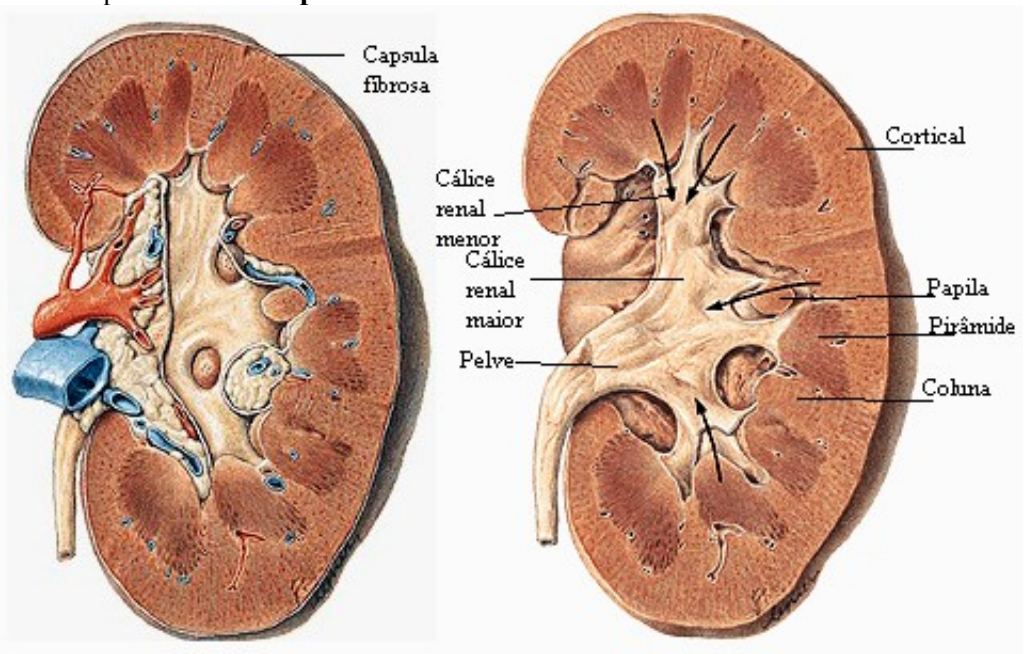

O **ureter** se continua da pelve renal até a bexiga onde apresenta identificaremos o estreitamento intramural.

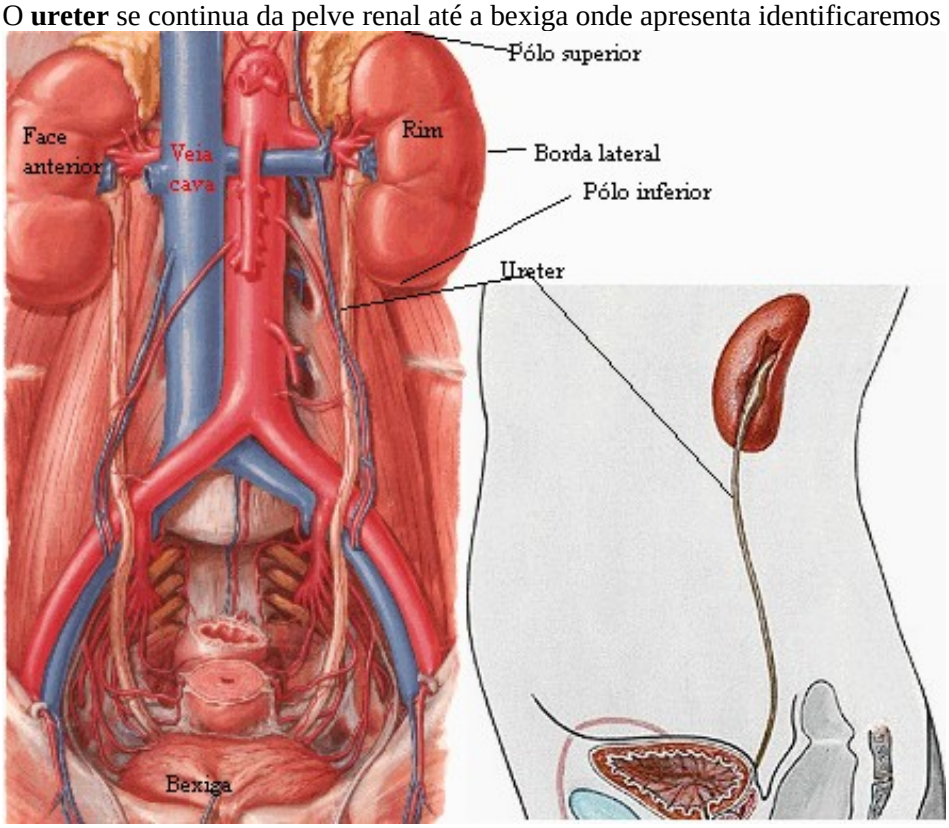

Na **bexiga** com sua forma globosa quando cheia identificaremos a musculatura revestida pela serosa e a camada mais interna que é a mucosa vesical. No interior da bexiga podemos identificar o **trígono vesical** que é uma área triangular formada pela intercessão dos dois **óstios dos ureteres** com o **óstio interno da uretra**. A **úvula** vesical é uma elevação mediana em direção ao óstio interno da uretra. Entre os dois óstios ureterais identificamos a **prega inter-uretérica**. Identificar ainda o **óstio uretral**.

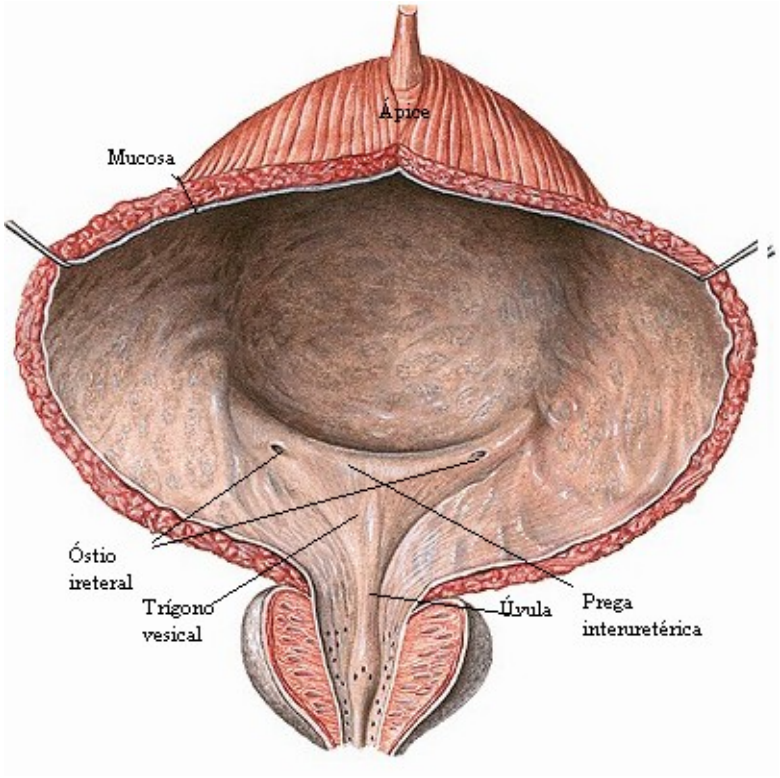

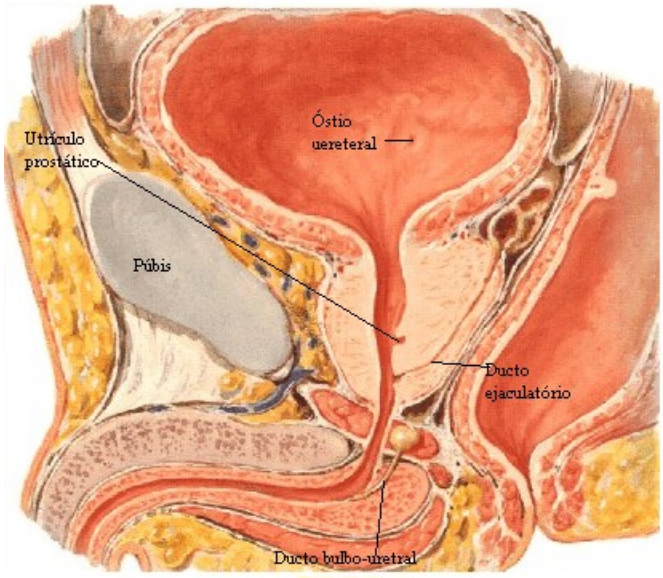

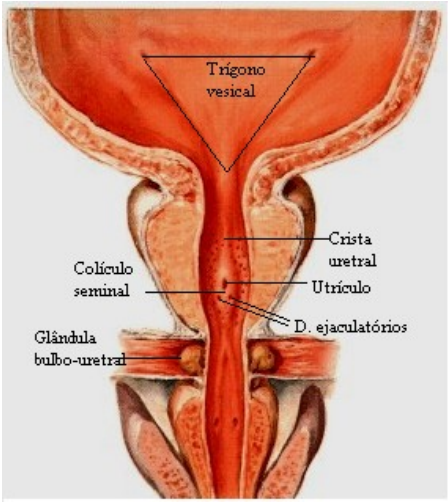

A **uretra** se divide em três porções: na **uretra prostática** que mede cerca de 3 cm. devemos observar em seu soalho cinco acidentes anatômicos que modificam o relevo, **crista uretral,** uma prega mediana na mucosa, o **colículo seminal,** uma elevação mais acentuada da crista uretral, **utrículo prostático,** orifício de pequena escavação no cume do colículo seminal, **ductúlos ejaculatórios,** dois pequenos orifícios de cada lado do utrículo e os **ductúlos prostáticos** que são forames situados de cada lado do colículo seminal. A segunda porção da uretra é a **membranosa** que mede 1 cm e a terceira porção é a **uretra esponjosa** se inicia no bulbo corpo esponjoso e o atravessa em toda sua extensão, na porção mais externa apresenta uma dilatação fusiforme que é a **fossa navicular**, para se abrir no **óstio externo**.

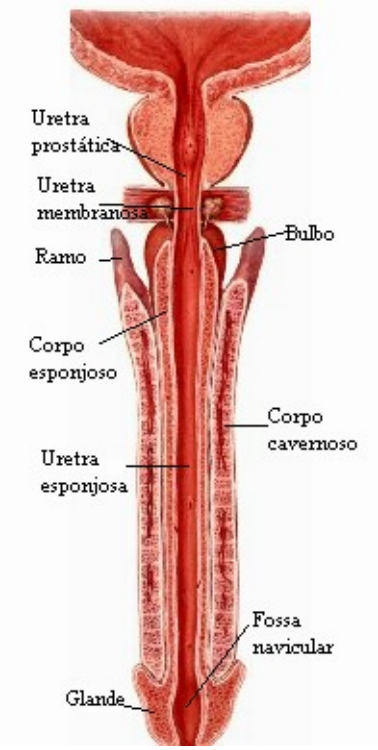

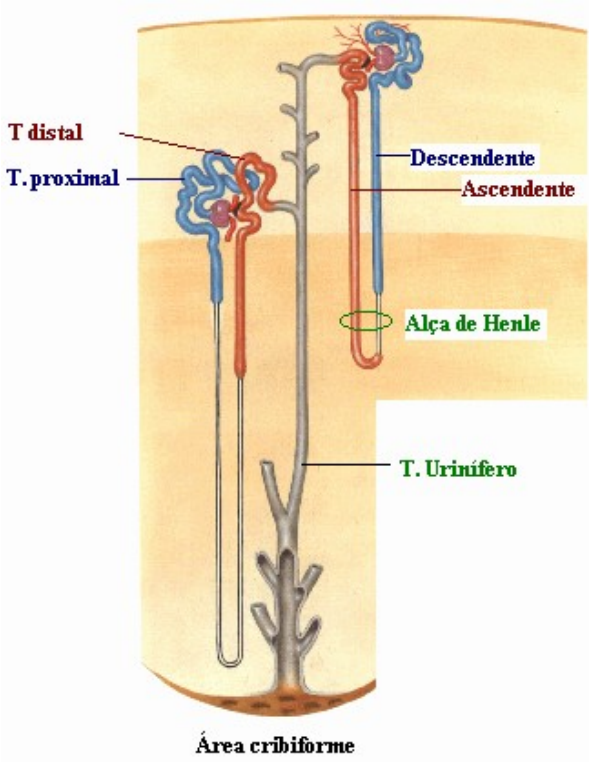

No **testículo** devemos identificar as **faces** medial e lateral, **pólos**, superior e inferior e duas **bordas**, uma anterior e outra posterior, ocupada de cima em baixo pelo **epidídimo**. O **hilo** (localizado na metade superior da borda posterior) é chamado de mediastino e o revestimento do testículo é feito pela **túnica albugínea**.

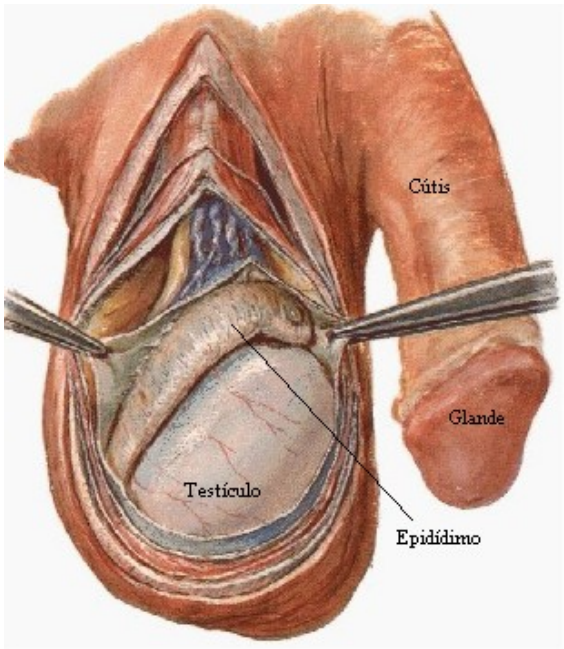

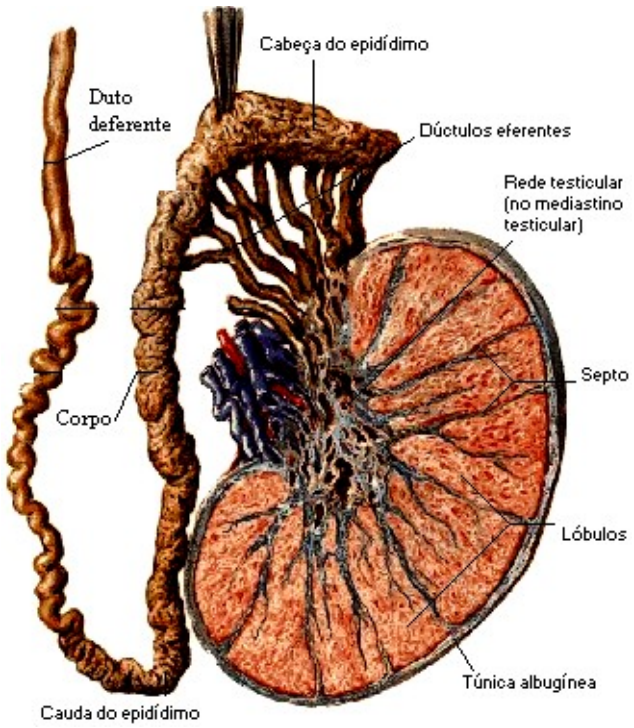

O **epidídimo** ocupa a borda posterior do testículo e se divide em **cabeça, corpo e cauda**. Entre o corpo do epidídimo e a face lateral do testículo vamos encontrar um espaço denominado **seio** do epidídimo que vai permitir identificar o lado do testículo.

O **duto deferente** é de fácil identificação por sua parede espessa, em sua porção terminal apresenta uma dilatação que é a **ampola**. O duto deferente se une ao duto excretor da vesícula seminal para formar o **duto ejaculatório** que se abre de cada lado do utrículo prostático.

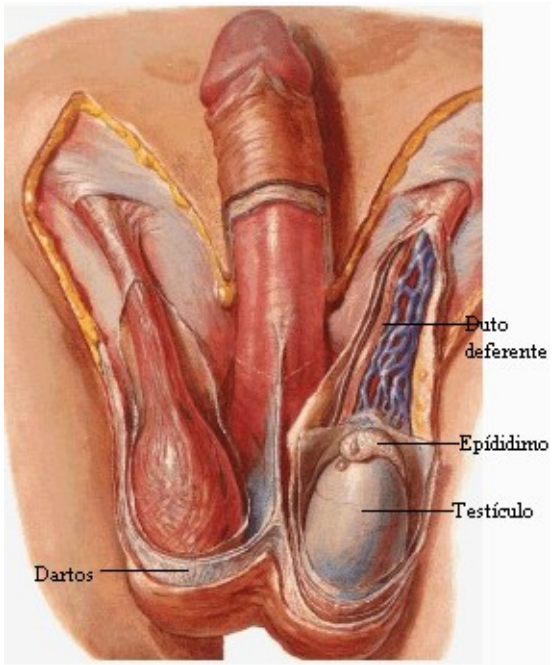

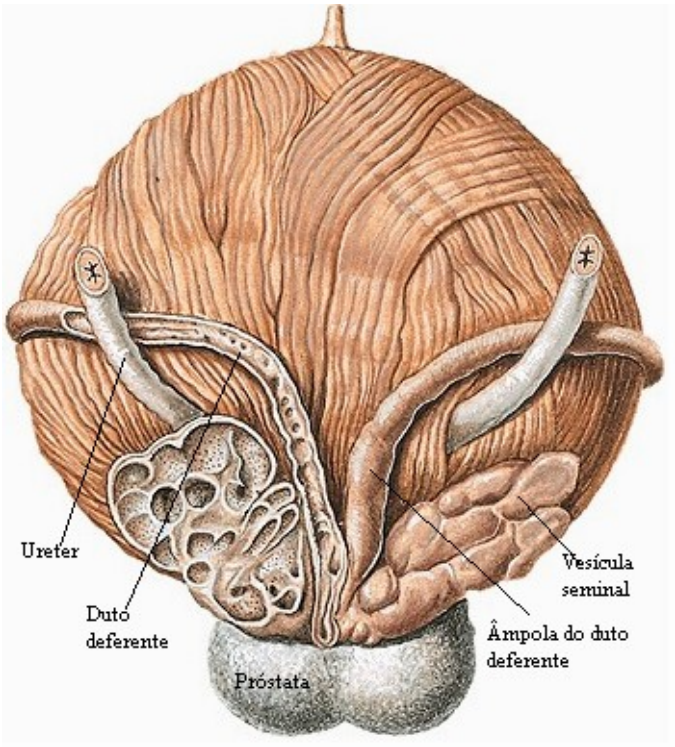

O **funículo espermático** é formado pelo conjunto de estruturas que acompanham o testículo em sua descida até a bolsa escrotal.

A **próstata** é atravessada em toda sua extensão pela uretra. Sua forma é achatada no sentido Antero-posterior apresentando duas superfícies ínfero-laterais, um ápice e uma base. É envolta pela fáscia ou bainha prostática.

A **vesícula seminal**, de forma enovelada, com a extremidade distal em fundo cego tem sua extremidade proximal representada pelo duto excretor que se une ao duto deferente para formar o **duto ejaculatório**. O pênis é formado pelos **corpos cavernosos** que se iniciam posteriormente pelos **ramos**, dirigem-se para frente e estão separados pelo septo do pênis. O **corpo esponjoso** tem início no **bulbo** do pênis, anteriormente apresenta uma dilatação que é a **glande** onde um rebordo elevado contorna a glande sendo chamado de **coroa** da glande. Na união da glande com o

corpo do pênis encontramos um estrangulamento conhecido como **colo** ou sulco bálano-prepucial. O revestimento externo do pênis é feito pelo prepúcio.

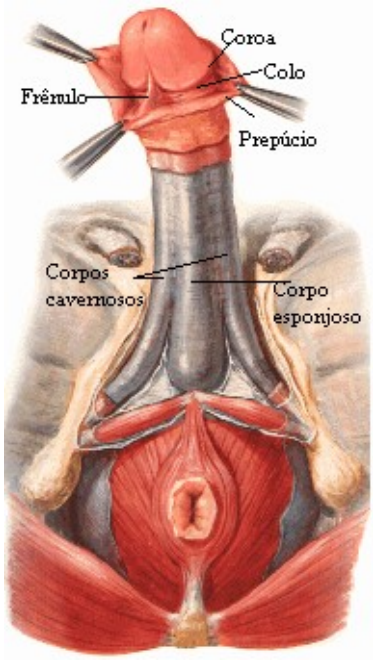

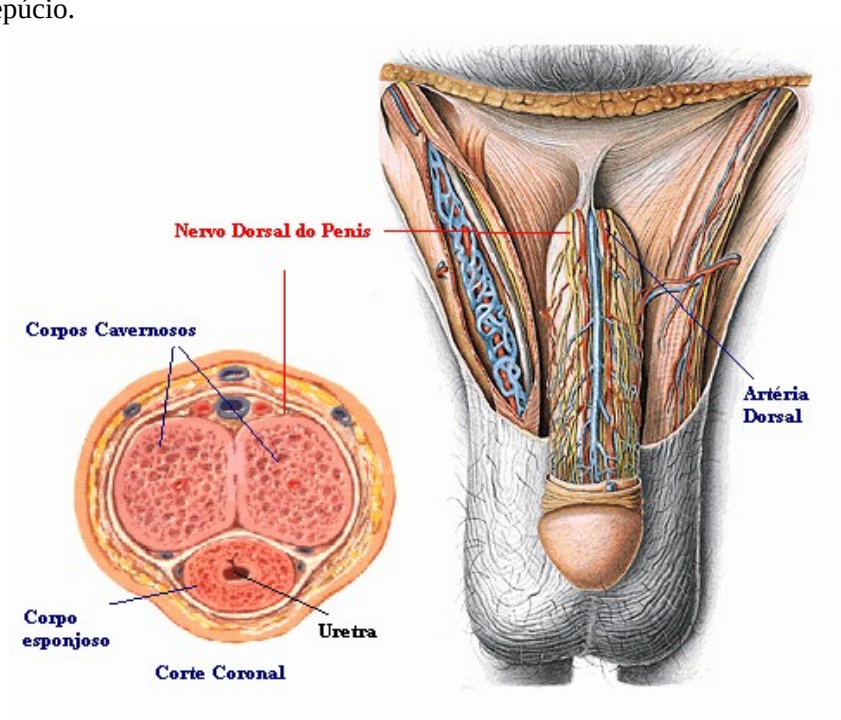

SISTEMA GENITAL FEMININO

Não risque as peças, utilize os estiletes marcadores para apontar as estruturas.

Os órgãos genitais femininos são classificados em internos (ovários, tubas, útero e vagina) e externos (vulva ou pudendo feminino, que compreende o monte púbico, lábios maiores e menores, clitóris, bulbo do vestíbulo e glândulas vestibulares).

O **ovário**, estrutura interna, está situado por trás do ligamento largo do útero preso pelo **mesovário** e logo abaixo das tubas. Apresenta um **pólo** tubal, e outro uterino. Podemos observar uma **face** lateral e outra medial, sua **borda** anterior está presa à face posterior do ligamento largo ao passo que sua borda posterior é livre. O ovário se prende ao útero através do **ligamento próprio do ovário** ou útero ovariano e se fixa à parede pélvica pelo **ligamento suspensor do ovário**.

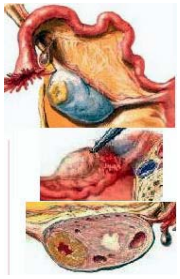

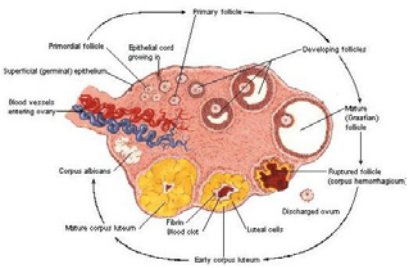

A **tuba uterina** é um tubo par que se implanta de cada lado dos ângulos supero laterais do útero. Devemos identificar as regiões: **intramural** é o segmento que se situa na parede uterina, a região **ístmica** que se situa logo após a intramural, a região **ampolar** é a porção dilatada onde normalmente ocorre à fecundação e o **infundíbulo** que é comparado a um funil com seu rebordo irregular que se assemelha a franjas e são chamadas de **fímbrias**.

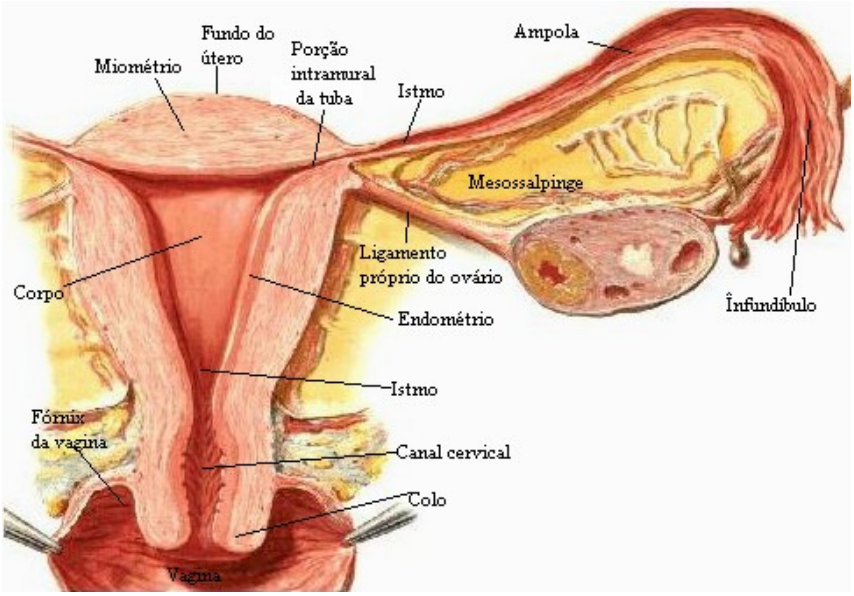

O **útero** apresenta quatro regiões: **corpo** é a porção principal do útero que se comunica de cada lado com as tubas. Acima das tubas encontramos o **fundo** do útero. A região mais estreitada é o **istmo** e o **Colo** ou cérvix é a região que fica por baixo do istmo e apresenta uma porção supra-vaginal e outra vaginal onde podemos identificar o orifício externo do colo uterino. A estrutura do útero externamente corresponde à serosa, também chamada de **perimétrio**, a camada muscular é representada pelo **miométrio** e a mucosa que é a camada mais interna o **endométrio**.

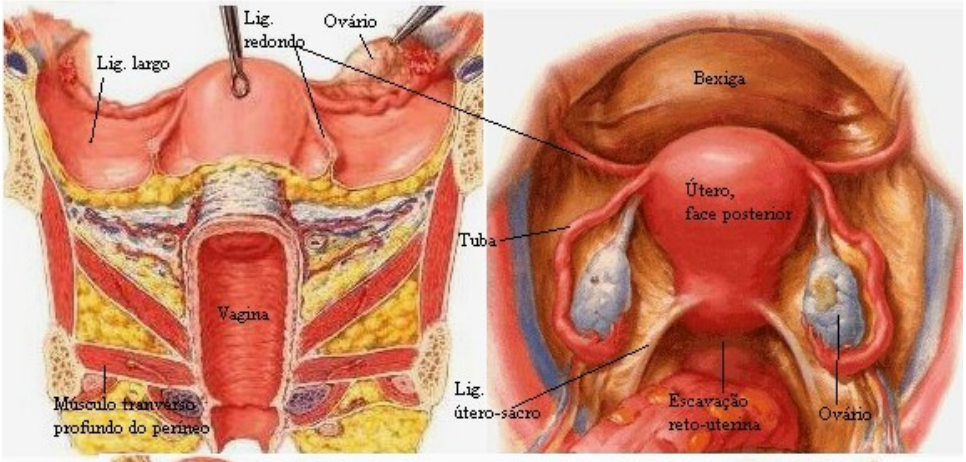

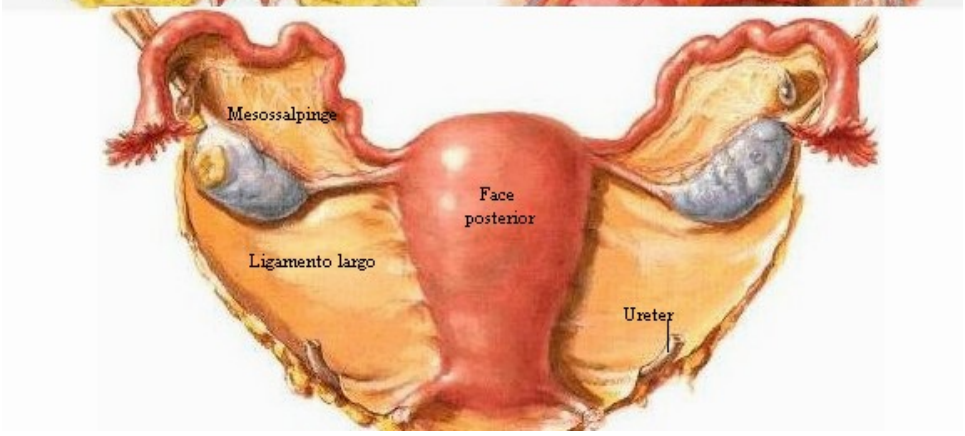

O aparelho de suspensão é representado pelos ligamentos: **largo**, prega de reflexão visceral do peritônio, **redondo** que se apresenta como um cordão cilíndrico fibroso, o **ligamento útero-sacro** que é par e vai da região inferior da face posterior até o osso sacro, fica situado em uma área conhecida como fundo de saco de posterior (Douglas) e os **ligamentos cardinais** que são feixes reforçados de tecido conjuntivo em torno do colo uterino.

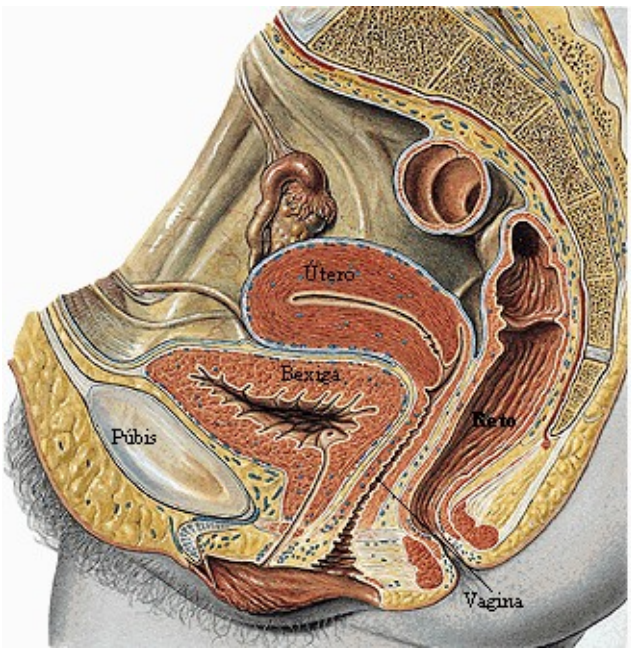

A **vagina** se insere superiormente no contorno médio da cérvix e se abre na vulva pelo óstio externo da vagina. Superiormente, a cúpula da vagina forma um recesso que circunda a cérvix em sua porção vaginal e recebe o nome de **fórnix** da vagina ou fundo de saco vaginal. O **hímen** é um diafragma mucoso, perfurado parcialmente, que se situa no óstio da vagina.

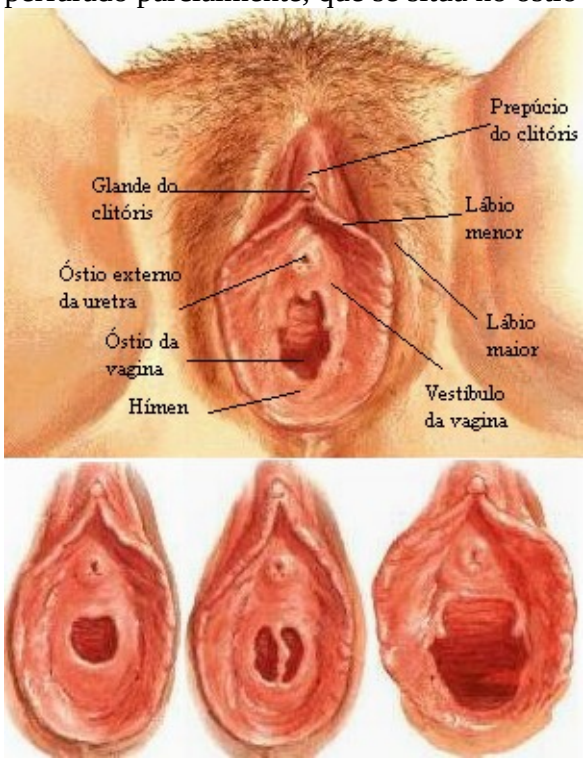

O pudendo feminino ou **vulva** constitui a parte externa dos órgãos femininos onde devemos identificar o **monte púbico** que é uma saliência situada anteriormente ao osso púbis. Os **lábios maiores**, são duas pregas cutâneas salientes que descrevem um semi-arco de cada lado, unem-se anteriormente formando, em ângulo agudo, a **comissura anterio**r. Delimitam uma fenda antero-posterior que é a rima do pudendo. Os **lábios menores** se localizam medialmente aos grandes lábios. Anteriormente unem-se no plano mediana para constituir o prepúcio do clitóris e o espaço compreendido entre os pequenos lábios é conhecido como vestíbulo da vagina onde vamos encontrar o **óstio externo da uretra**, **óstio da vagina** e os orifícios das glândulas vestibulares. O **clitóris** é uma estrutura erétil logo acima do óstio externo da
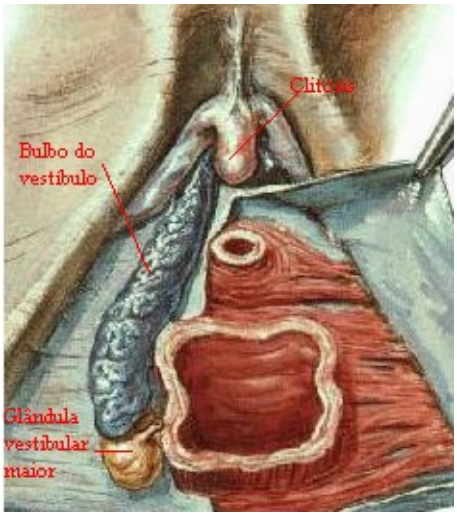
uretra. O **bulbo do vestíbulo** é uma estrutura erétil formada por duas massas de tecido esponjoso que se dispõem como ferradura ao redor do óstio da vagina. As **glândulas vestibulares maiores** são em número de duas e estão situadas profundamente na proximidade do vestíbulo da vagina para onde abrem seus dutos. As **glândulas** vestibulares menores localizam-se lateralmente ao óstio externo da uretra.